Conf. GH. GALEA

INSUFICIENȚA HEPATICĂ



EDITURA MEDICALĂ

Scanned with OKEN Scanner

Conf. GH. GALEA

INSUFICIENȚA HEPATICĂ

FIZIOPATOLOGIE — CLINICĂ — TRATAMENT

EDITURA MEDICALĂ
București, 1967

Scanned with OKEN Scanner

PREFAȚĂ

Cu toate impresionantele descoperiri făcute în infrastructura și biochimia ficatului, fiziologia și fiziopatologia hepatică constituie un capitol exhaustiv cu multe laturi obscure și incerte. Datorită acestui fapt, noțiunea de esență funcțională a insuficienței hepatice, nu s-a impus în practica medicală ca de pildă insuficiența cardiacă, renală etc., și explică penuria pe plan mondial a monografiilor de acest gen. Conceperea unei cărți care să sistematizeze într-o construcție logică ansamblul cunoștințelor dintr-un domeniu în care datele sînt încă failibile și chiar adversative, a însemnat deci o muncă laborioasă.

În această carte, adresată studenților și medicilor, am încercat să fac un crochiu asupra unor probleme actuale ale insuficienței hepatice, eliminînd noțiunile fără accepție largă, urmărind în permanență raportarea la clinică a simbolurilor oferite de diferite procese: biochimice, celulare etc. În acest fel, am respectat străvechea regulă a primordialității clinice asupra laboratorului și am invitat cititorii la o gîndire medicală modernă.

Materialul original faptic, care constituie nucleul lucrării, a fost adunat timp de două decenii și ne-a permis să interpretăm de pe un punct de vedere personal principalele aspecte ale insuficienței hepatice, confruntîndu-le cu rezultatele cercetărilor similare. Un loc mai modest îl ocupă în monografie și în ansamblul problematicii aspectele clinice particulare ale diferitelor hepatopatii. Restrîngerea acestui capitol, ca de altfel și anumite omisiuni, sînt independente de voința noastră, fiind impuse de obligațiunile editoriale și de necesitatea înțelegerii fenomenelor generale ale procesului patologic.

Un capitol mai cuprinzător este acela privind clasificarea insuficienței hepatice, extindere dictată de incongruența cunoștințelor actuale din domeniul hepatologiei.

Scanned with OKEN Scanner

Făcînd un tur de orizont asupra clasificărilor existente, deşi cu oarecare prudenţă, am preconizat o clasificare clinico-funcţională, păstrînd în subsidiar elemente din vetusta clasificare clinică, introdusă în practica medicală înainte cu aproape un secol de către şcoala franceză.

Autorul acestei cărţi exprimă adînca sa recunoştinţă colaboratorilor cu care a avut şansa să lucreze, pentru aportul excelent în lucrările făcute în comun, pentru entuziasmul şi competenţa lor. El doreşte să exprime mulţumiri talentatei asistente dr. Niţu Victoria, medic şi biochimist, pentru ajutorul dat la capitolul de biochimie.

Încheind această prefaţă, aducem mulţumirile noastre Acad. prof. dr. Burghele T., rectorul Institutului de Medicină şi Farmacie din Bucureşti, pentru sprijinul complex acordat, ca şi Editurii medicale pentru editarea lucrării în condiţii grafice ce pot fi apreciate cu evidenţă.

Dr. GALEA GHEORGHE
Directorul Clinicii a II-a Medicală
Spitalul Brîncovenesc

Bucureşti, 28 decembrie 1966

Scanned with OKEN Scanner

DEFINIȚIE, DELIMITARE

Ficatul este un organ glandular diferențiat în cursul filogenezei și adaptat cerințelor unui organism aflat pe o treaptă înaltă de dezvoltare. El are un rol fundamental în metabolismul intermediar și în homeostazia organismului. Spre deosebire de sistemul digestiv specializat în prelucrarea inițială a alimentelor, ficatul are funcții biochimice complexe : fragmentarea principiilor alimentare, realizarea unui fond metabolic comun cu posibilități de intervenție rapidă sau lentă a unităților cu 1—4 atomi de carbon, producerea de efectori enzimatici, detoxifierea organismului de diferite substanțe, producerea de bilă pentru nevoile digestiei, depozitarea diverselor substanțe necesare metabolismului general sau particular fiecărui organ etc.

Pentru a se adapta acestor funcții, ficatul și-a pierdut structura tubulară, fiind situat între intestin și circulația generală și la intersecția dintre sistemul port, bogat în principii alimentare, și sistemul arterial, încărcat cu oxigen. Rețeaua vasculară se găsește în raporturi intime cu parenchimul hepatic, iar factorii hemodinamici exercită în perioada prenatală o influență netă asupra formării structurii acestui organ. În viața intrauterină, ficatul e format din lame unicelulare dispuse în jurul vaselor sanguine fără o orientare specială. Odată cu prima respirație, crescînd presiunea negativă în cutia toracică, sîngele din ficat este aspirat spre vena cavă. Presiunea din venele suprahepatice fiind însă inferioară celei din sistemul port, curentul sanguin se va îndrepta spre centrul lobulului, unde se găsește vena centrolobulară (ramură tributară a sistemului venos suprahepatic). Lamele celulare limitrofe ca-

Scanned with OKEN Scanner

pilarului sinusoid se vor orienta și ele radiar spre centrul lobulului, realizînd unitatea morfofuncțională a ficatului : hepatonul sau sinergida. Este firesc, deci, ca ori de cîte ori se schimbă gradientul presiunilor, orientarea lamelelor să se inverseze, spațiile portobiliare devenind centrii lobulilor hepatici (179).

Din punct de vedere histologic, structura ficatului este formată din patru sisteme care realizează unitatea de organ :

1. sistemul vascular,
2. sistemul epitelial hepatocitar,
3. sistemul reticular histiocitar kupfferian,
4. sistemul de susținere glisonian.

Această structură este relativ simplă și uniformă. Sinergida hepatică, datorită formei și planului de organizare, reușește să creeze mari rezerve funcționale. Circulația intermitentă se realizează, atît prin turgescența celulelor hepatice și kupfferiene și obstrucția consecutivă a capilarului sinusoid, cît și prin reglarea vasomotorie proprie. În fiecare moment, ficatul lucrează numai cu 1/5 din capacitatea sa funcțională, restul de 4/5 constituind rezerva funcțională hepatică. Marea rezervă funcțională a ficatului, admirabila sa capacitate de adaptare și elasticitatea sa reparatoare permit ca substratul funcțional să nu sufere modificări prea importante decît atunci cînd leziunile biochimice sau morfologice sînt întinse și profunde.

Termenul de insuficiență hepatică (I.H.) ar trebui deci să corespundă situației cînd funcțiile fundamentale ale ficatului sînt global alterate, ceea ce se întîmplă numai în stadiul final al bolilor hepatice. În realitate însă, ficatul devine insuficient în foarte multe circumstanțe, cînd prin leziuni organice sau biochimice se produc tulburări profunde ale uneia sau mai multor funcții, cu diminuarea capacității funcționale hepatice și consecutiv cu reducerea funcției globale a ficatului. Aceste tulburări cantitative sau calitative se traduc prin variate simptome sau semne de laborator grupate sau nu în sindroame.

Insuficiența hepatică este deci o noțiune clinicobiologică, cuprinzînd totalitatea semnelor clinice și de laborator

Scanned with OKEN Scanner

apărute în urma modificărilor cantitative și calitative ale funcțiilor hepatice.

Noțiunea de insuficiență hepatică lasă să se întrevadă posibilitatea a numeroase situații clinice și fiziopatologice, deoarece insuficiența funcțională a ficatului poate interesa ansamblul funcțiilor acestuia sau poate fi limitată la unul sau mai multe mecanisme funcționale (segmentare

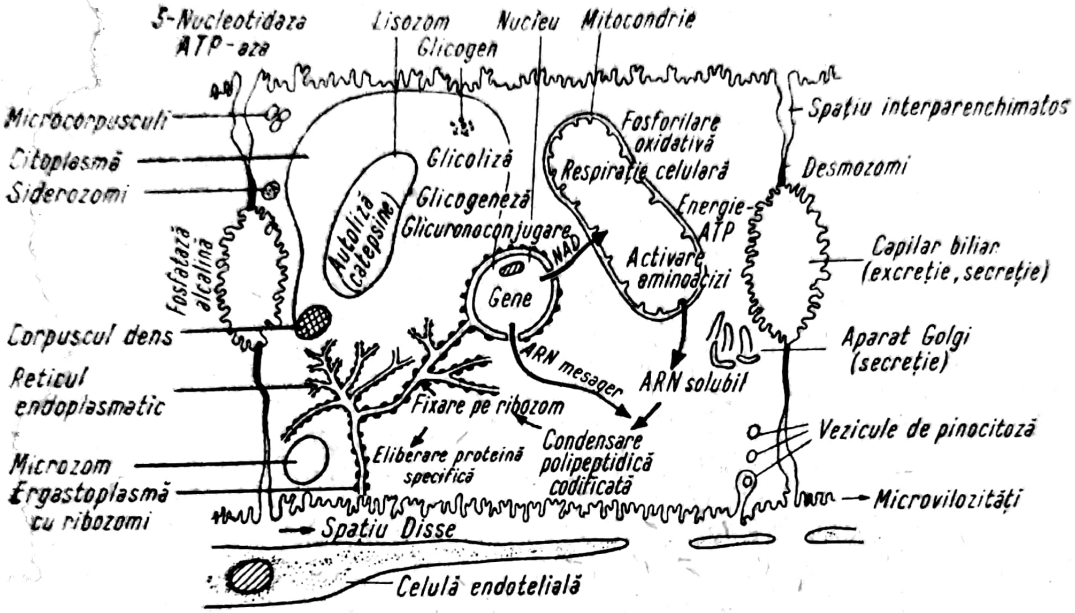

Fig. 1. — Schema electronooptică a unei celule hepatice.

sau parțiale). Insuficiențele parțiale sau segmentare exprimă de obicei aspecte particulare și eventualități întîlnite mai rar și în condiții etiopatogenetice bine conturate, cum sînt defectele enzimatice privind : pigmenții biliari, metabolismul glucidic, lipidic și protidic.

Noțiunea de insuficiență hepatică a fost creată după 1875, dată la care Claude Bernard a pus bazele moderne ale fiziologiei hepatice prin descoperirea funcției glicogenice a ficatului. Noțiunea, avînd un conținut clinico-funcțional, a înlocuit termenele anatomoclinice de : icter grav, icter tifoid (Lebert), icter fatal (școala engleză), icter hemoragic (Moneret), hepatită parenchimatoasă difuză, identică cu atrofia galbenă de ficat (Robin) etc., sinonimii care indicau de fapt stări grave provenite din deficiența completă a ficatului. Mai tîrziu, în insuficiența hepatică au fost cuprinse și formele cu dezordini clinice și funcționale importante, dar cu suport histologic reversibil,

din care bolnavul mai putea fi salvat. Gilbert și Fournier au lărgit sfera de cuprindere a insuficienței hepatice, înglobînd în acest termen stările patologice minore, încercînd o clasificare a sindromului în trei forme clinice : mica, mijlocia și marea insuficiență hepatică. Bazați pe criterii biologice destul de nesigure, autorii au căutat în mod artificial să delimiteze cele trei forme ale insuficienței hepatice, vorbind despre insuficiența hepatică ca despre o boală la fel de caracteristică și bine conturată, ca de pildă, maladia mitrală, nefrita etc. Această concepție a dominat gîndirea clinică timp de o jumătate de secol.

O dată cu orientarea fiziologică în medicină s-a renunțat treptat la criteriul anatomic și chiar la cel clinic, iar gradul de insuficiență hepatică a fost apreciat numai pe criterii fiziologice, independent de leziunile anatomopatologice. Insuficiența hepatică nu mai este o noțiune clinică și devine o entitate aproape exclusiv biochimică și fiziopatologică obiectivată prin probe de laborator. Orice test pozitiv aduce după sine diagnosticul de insuficiență hepatică, fără să se țină seama de sinergismul funcțional hepatic și de asinergismul său patologic. Din necesitatea de a se cunoaște cît mai bine capacitatea funcțională a ficatului lezat au luat naștere un număr impresionant de teste hepatice (peste 600), propuse și părăsite succesiv, pentrucă nici unul nu este capabil să dea măsura exactă și specifică a alterării ficatului. Astfel, noțiunea de insuficiență hepatică a fost subordonată investigațiilor funcționale. Criticile aduse acestor interpretări sînt foarte numeroase. Ele au redus exagerările inițiale de a transforma insuficiența hepatică într-o ecuație funcțională și au readus în actualitate aspectul clinic.

Primul argument care limitează specificitatea testelor hepatice este faptul că numărul proceselor funcționale în care intervine ficatul este foarte mare și că majoritatea funcțiilor atribuite exclusiv acestuia constituie de fapt o componentă a unor procese fiziologice complexe, care se desfășoară și în alte organe sau țesuturi. Nu există nici un metabolism (glucidic, protidic, lipidic), nici un echilibru în organism care să nu depindă de ficat, dar care să nu depindă în același timp și de alte organe : rinichi, pancreas, glandele endocrine, mușchi, sistemul histiocitar etc.

Scanned with OKEN Scanner

Această realitate determină nespecificitatea unor probe denumite uneori impropriu hepatice. Astfel, una din probele considerate odinioară ca specifică ficatului, proba galactozei, poate fi pozitivă în boala Basedow sau în astenia nervoasă, chiar dacă nu există o alterare a ficatului. Însuși Lauda din Viena, inițiatorul probei, recunoaște că „proba negativă nu exclude o alterare difuză a celulei

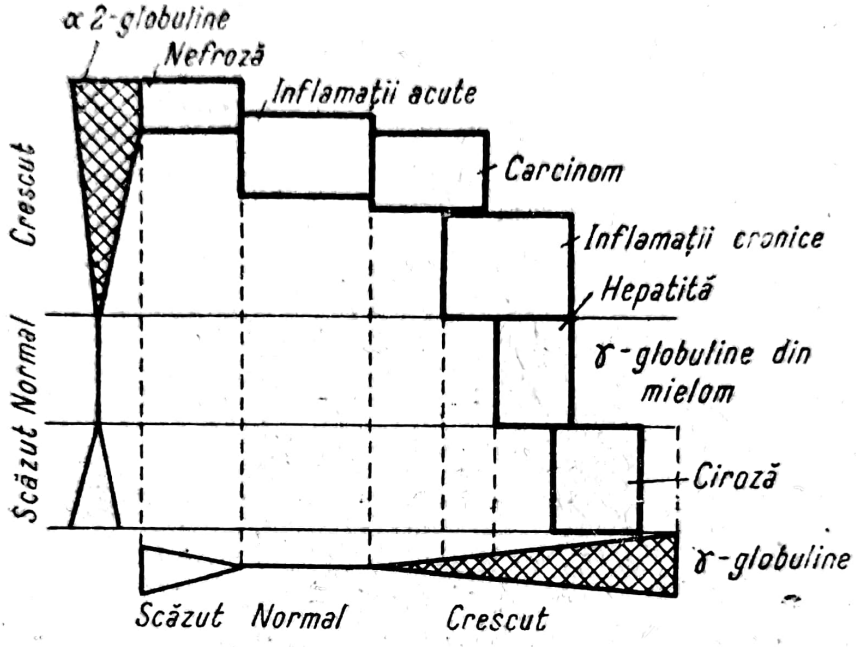

Fig. 2. — Modificarea α_2 și γ-globulinelor în diferite afecțiuni.

hepatice“ (135). Pe de altă parte, Chiray, Guy Albot (3) și Bosquet fac rezerve asupra semnificației unei singure probe de galactozurie, care, efectuată mult după începutul icterului, ar fi foarte greu de interpretat (168). Aceeași rezervă trebuie făcută cînd se vorbește despre specificitatea probelor de labilitate coloidală, care sînt foarte răspîndite în momentul de față. Astăzi se știe că disproteinemia poate apărea în foarte multe afecțiuni : diaree cronică, creșterea metabolismului bazal, deperdiție de proteine (nefroze, ascite sau hemoragii), stări infecțioase etc. La baza pozitivării testelor de precipitare stau modificări cantitative, dar mai ales calitative ale globulinelor serice. Ele vor fi deci pozitive, fie în tulburările disproteinemice de natură metabolică, fie în modificările globulinelor consecutive unor reacții imunologice față de diverse anti-

Scanned with OKEN Scanner

gene (124). Globulinele fiind sintetizate de sistemul histiocitar, schimbarea constelației proteice va reflecta mai degrabă un proces mezenchimal kupfferian decît unul hepatocelular.

Trebuie să se țină apoi seama de faptul că dacă în condiții normale există o sinergie între funcțiile ficatului, în condiții patologice apare asinergismul funcțional, generat de rezistența pe care fiecare funcție o opune agentului nociv. Datorită asinergiei funcționale, tulburarea unora din funcții poate apărea în stadiile ușoare ale insuficienței hepatice, pe cînd aceea a altor funcții devine manifestă abia în formele mai grave. Alegerea testelor va trebui deci să fie dictată de intensitatea leziunilor și de datele fiziopatologice privitoare la afecțiunea respectivă. Pe de altă parte, în cursul afecțiunilor hepatice, unele funcții se pot ameliora, în timp ce altele se agravează, ceea ce determină o permanentă schimbare a echilibrului funcțional și deci a probelor hepatice. Astfel, în hepatita acută există o perturbare netă privind metabolismul glucidic și o deficiență mai puțin importantă a funcției azotate și cromagoge, dar pe măsură ce leziunile avansează spre hepatită cronică sau ciroză metaicterică, tulburările funcționale se inversează.

Al doilea argument care condiționează nespecificitatea probelor hepatice se referă la faptul că celulele hepatice posedă o imensă rezervă funcțională și o capacitate considerabilă de regenerare, de aceea leziunile discrete scapă de multe ori investigațiilor de laborator. Abia cînd leziunile interesează o mare parte din ficat sau cînd alterările funcționale ating un prag critic, investigațiile de laborator pot constitui indici ai modificării integrității morfologice parenchimatoase. La această imprecizie se adaugă și limitarea sensibilității probelor de explorare funcțională ; nu rare ori, în clinică observăm insuficiențe hepatice evidente la care explorările funcționale au rămas negative sau constatăm o lipsă totală de paralelism între semnele clinice și cele biologice. Pe de altă parte, ca și în cazul rinichilor, leziunile hepatice pot fi disociate, de multe ori fără evidențe clinice particulare. Reiese, deci, că este

Scanned with OKEN Scanner

necesar să se facă investigarea cît mai multor funcţii hepatice, pentru a putea aprecia capacitatea funcţională globală a ficatului şi eventual rezerva sa funcţională, întrebuinţînd baterii de teste sau aşa-numitele „spectre funcţionale hepatice" în strînsă legătură cu clinica.

Din cauza numeroaselor obiecţii aduse specificităţii probelor de explorare funcţională hepatică în diagnosticul hepatopatiilor acute şi cronice a trebuit să se revadă critic noţiunea de insuficienţă hepatică, noţiune care a devenit ea însăşi incertă. Dar termenul de insuficienţă hepatică nu constituie numai o problemă de nosografie, ci, în primul rînd, una de concepţie. Nu se poate renunţa la o noţiune pentru că aceasta nu poate fi perfect definită. Cuceririle recente în domeniul ultrastructurii, biochimiei, fiziologiei şi fiziopatologiei hepatice şi metodele moderne de investigaţie au contribuit la elucidarea multor laturi obscure şi imprecise ale insuficienţei morfofuncţionale a ficatului şi au permis transformarea conceptului fiziologic într-unul anatomofiziopatologic.

Astăzi se consideră că în producerea insuficienţei hepatice, ficatul participă cu toate componentele sale : parenchimatoasă, vasculară, biliară, limfatică, reticulohistiocitară şi nervoasă. Insuficienţa hepatică trebuie văzută prin această prismă drept manifestarea clinică şi biologică complexă a unui sindrom : celular, parenchimatos, vasculo-biliar, reticulohistiocitar, umoral şi nervos, determinat de leziuni hepatice intrinseci, reversibile sau ireversibile, cu predominanţa unora sau altora dintre componentele structurale şi funcţionale. Acest fel de a privi ne va uşura înţelegerea complexităţii fenomenelor morbide, atît în ceea ce priveşte mecanismul lor fiziopatologic, cît şi varietatea leziunilor, a agenţilor etiologici şi a aspectelor clinice atît de deosebite uneori. Testele de explorare hepatică, cu toată nespecificitatea multora dintre ele, constituie totuşi un progres incontestabil, de care azi cu greu ne putem dispensa. Ele trebuie corelate cu clinica, deoarece în caz contrar pot fi surse de erori. De multe ori, anamneza şi examenul obiectiv al bolnavului, practicate cu multă răbdare şi fineţe, au fost capabile să ne

Scanned with OKEN Scanner

evoce ideea unui ficat în suferință, înainte de a apărea semne de laborator precise. Ar fi o greșeală să ignorăm *de visu* ajutorul pe care ni-l pot aduce probele de laborator în diagnosticul și tratamentul insuficienței hepatice, tot așa cum ar fi o greșeală la fel de mare să judecăm gradul de insuficiență hepatică numai prin prisma pozitivării unuia sau mai multor teste, fără a le interpreta în funcție de datele clinice.

Scanned with OKEN Scanner

DATE EXPERIMENTALE

A aprecia gradul de insuficiență a unui organ presupune o bună cunoaștere a mecanismelor biologice care-i limitează total sau parțial funcția. În ultimul timp au fost aduse date experimentale solide în privința fiziologiei, biochimiei și infrastructurii ficatului, ceea ce a permis cunoașterea mai în profunzime a fiziopatologiei insuficienței hepatice, leziunile provocate la animale (necroze celulare, steatoze sau colostaze) fiind *cum granule salis* superpozabile și reduplicative celor umane.

HEPATECTOMIA PARȚIALĂ

Consecințele hepatectomiei parțiale sînt cunoscute de mult timp. De la legenda mitologică a lui Prometeu se știe că organismul poate suporta excizii mari de ficat. Din cauza hemoragiilor, hepatectomia parțială experimentală nu a putut fi corect executată decît după cunoașterea exactă a topografiei vasculare cu ajutorul metodei coroziunii. Prin rezecția parțială a ficatului s-au adus contribuții de seamă în elucidarea unor contradicții doctrinare privind capacitatea funcțională și rezervele anatomice ale ficatului. Astfel, s-a constatat că ficatul posedă mari posibilități de adaptare. Rezerva funcțională este exprimată prin cantitatea de parenchim de care ficatul se poate dispensa pentru a realiza funcția respectivă. Această rezervă funcțională permite să se îndepărteze pînă la 60% din suprafața ficatului, fără ca funcția glicogenetică să fie alterată, iar metabolismul proteic nu este prea mult afectat nici dacă excizia interesează 90% din masa fica-

Scanned with OKEN Scanner

tului. Rezerva funcțională a ficatului privind excreția biliară este păstrată dacă se menține 10% din parenchim, în timp ce pentru transdezaminările oxidative este necesară păstrarea a cel puțin 20% din suprafața organului. Prin hepatectomia experimentală s-a ajuns la concluzii interesante cu privire la capacitatea regenerativă a ficatului. Cercetările histologice, histochimice, izotopice și de izolare fracționată a organitelor celulare au demonstrat că regenerarea celulelor hepatice se face reproducînd întocmai caracterele morfofuncționale ale organului. Reînnoirea celulei hepatice normale se situează ca durată după celulele epiteliului gastrointestinal, în jur de 28 de zile. Repetarea cu fidelitate a structurii și funcției părții excizate este expresia determinărilor genetice ale substratului de informație al celulei restante. Celulele regenerate au o capacitate funcțională mai mare și o activitate stimulativă mitotică hiperplazică asupra altui ficat lezat, ceea ce explică efectul terapeutic foarte bun al extractelor de ficat din porțiunile regenerate (45).

Refacerea ficatului cuprinde două procese :

— un proces de hipertrofie (augmentarea dimensiunilor celulare), avînd ca bază creșterea citoplasmei și a complexelor lipoproteice, procesul stînd sub controlul acizilor ribonucleici ;

— un proces de hiperplazie, avînd ca bază biologică diviziunea nucleară dependentă de stocajul și repartiția egală în celulele fiice, diviziunea fiind atît mitotică, cît și amitotică, însoțindu-se de creșterea în volum a nucleului, înmulțirea nucleolilor și dezvoltarea reticulului endoplasmatic, a mitocondriilor și a ribosomilor. Procesul regenerativ stă sub dependența factorilor neuroendocrini, care intervin în dirijarea și susținerea componentei regenerative din antagonismul degenerare-regenerare, antagonism care se suprapune pe contradicțiile dintre catabolism (degenerare) și anabolism (regenerare), componente ale metabolismului general. De regulă, componenta anabolică este mai lungă decît cea catabolică, de aceea regenerarea este mai înceată decît distrugerea.

Într-o lucrare mai veche (89) am arătat că la iepuri după ligaturarea a doi lobi hepatici s-a produs o hipertrofie a lobului restant, care în șase săptămîni a egalat

Scanned with OKEN Scanner

volumul inițial al ficatului. Cu ajutorul tuburilor Haberland, întrebuințînd angiostomia preconizată de London, am dozat la aceste animale diferiții constituenți ai sîngelui portal și ai celui suprahepatic. Instantaneele în serie privind dozarea glucidelor, a proteinelor și lipidelor au arătat că după ligaturarea lobilor hepatici, cantitatea de sînge care trece prin lobul neligaturat nu a suferit modi-

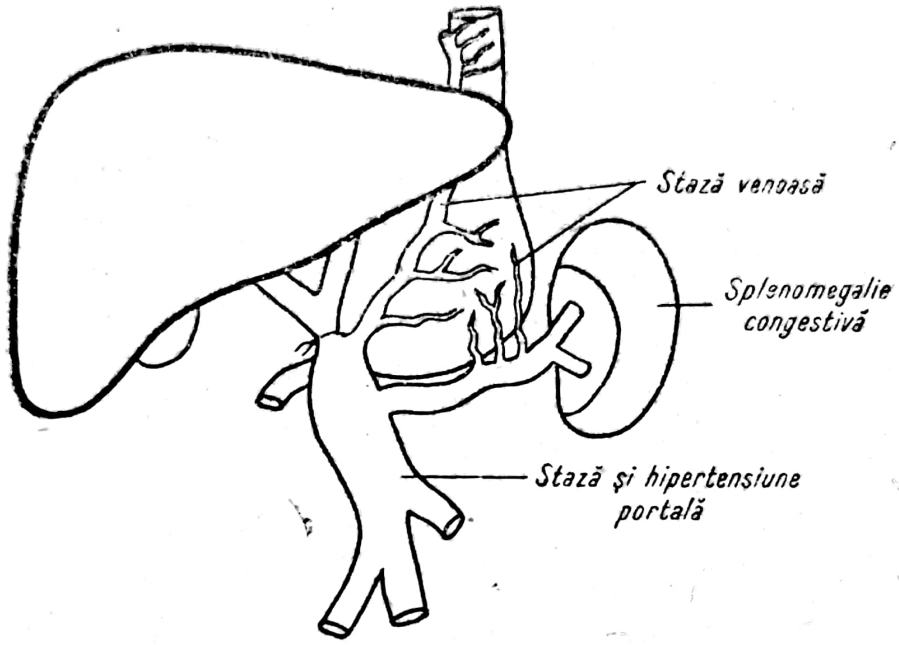

Fig. 3. — Consecințele ligaturării venei porte.

ficări prea mari, iar secvența dozărilor constituenților sanguini a indicat o izoconcentrație portală și suprahepatică. Procesul de hipertrofie a evoluat nealterat și după ligaturarea arterelor hepatice, în schimb ligaturarea concomitentă a lobilor hepatici și a căilor biliare a provocat moartea animalelor în 4—10 zile. Cu cît ligatura a fost aplicată mai departe de hil, cu atît au crescut șansele de supraviețuire.

Din punct de vedere histologic, se observă următoarele modificări în procesul de regenerare : în prima fază apare o hiperemie pronunțată, iar celulele hepatice tumefiate înmagazinează o mare cantitate de glicogen, în funcție de gradul de diferențiere a acestora. Primele diviziuni mitotice apar în zonele periferice ale lobulilor hepatici (68) și ating maximul în 3—5 zile. Această dis-

Scanned with OKEN Scanner

tribuție topografică preferențială este determinată de rezistența extremă și puterea regenerativă intensă a celulelor așezate în așa-zisele lame delimitante, adică între parenchimul hepatic și mezenchimul portal (49). În perioada regenerării, țesutul hepatic conține mai mult A.R.N. și fosfatază alcalină, în timp ce D.R.N. rămîne nemodificat (190, 160, 86, 14). Creșterea A.R.N. a convins pe mulți să afirme că acesta are un rol direct în proteinogeneză și în echipamentul genetic informativ regenerativ (75).

O condiție esențială a regenerării este starea circulației sanguine (28). Bollmann a arătat că dacă se îndepărtează 70% din ficat la cîinii purtători de fistulă Eck apare o insuficiență hepatică gravă. Unul din cei mai importanți factori care influențează direct procesul hipertrofic și hiperplazic este cantitatea și gradul de oxigenare a sîngelui ce traversează ficatul (101).

Cu privire la consecințele stazei biliare asupra regenerării hepatice, părerile sînt contradictorii. Ferguson (77) susține că ligaturarea canalelor biliare nu are nici un efect asupra proceselor de regenerare, dacă animalele sînt alimentate cu un regim hiperglucidic. În opoziție cu acesta, Cameron (45) este de părere că staza biliară influențează în sens negativ posibilitățile de transplantare a ficatului, fapt care concordă în oarecare măsură cu observațiile noastre.

Capacitatea de regenerare variază după regimul alimentar. Dieta hipoproteică stimulează la început regenerările, însă mai tîrziu ficatul are nevoie de aminoacizi esențiali. Administrarea hidrolizatelor proteice intensifică procesul reparator. Regimurile carențate în vitamina B_{12} diminuează pînă la dispariție procesul de regenerare; în schimb, extractele hepatice îmbogățite cu vitamina B_{12} stimulează puternic diviziunea celulară, probabil prin activitatea xantinei, hipoxantinei sau a unui „*factor de parenchim*" încă neidentificat. Cercetările întreprinse în clinica noastră de Bucur G. (34) au demonstrat că activitatea enzimatică a celulei hepatice deprimată după intoxicația cu tetraclorură de carbon revine în scurt timp la normal, în urma administrării unui complex vitaminic bogat în vitamina B_{12}.

Scanned with OKEN Scanner

Hormonii acționează diferit asupra procesului de regenerare hepatică. Suprarenalectomia oprește regenerarea (86), în timp ce hormonii tiroidieni au un efect stimulator (25). Tiroidectomia și hipofizectomia inhibă regenerarea hepatică.

În fine, o altă problemă a regenerării o constituie factorii care stimulează sau împiedică regenerarea. Dacă segmentul de ficat restant este lezat prin toxice hepatice, procesul de regenerare continuă, datorită efectului stimulator al produselor de dezintegrare ale bontului necrobiotic, dar remanierea nu se face ortotipic, ci alterat, difuz, în mozaic. Repciuc (183) a observat că există o cantitate mai mare de factori mitogenetici la animalele cărora li se ligaturează lobii, față de animalele hepatectomizate, ceea ce arată că regenerarea ficatului ar fi o chemomorfoză, cel puțin în ceea ce privește mitozele. Dacă însă animalului de experiență i se creează o ciroză posttoxică și apoi se fac hepatectomii, procesul de regenerare se desfășoară lent, realizîndu-se remaniat, pseudoadenomatos, ceea ce arată existența unor factori inhibitori ai regenerării (181). Fenomenul este aproape identic cu cel produs după oprirea procesului de regenerare (118).

HEPATECTOMIA TOTALĂ

Încercări de hepatectomie totală au fost făcute încă pe la mijlocul secolului trecut, dar animalele mureau la 1—2 ore de la intervenție. Ea a putut fi realizată numai după ce Eck, în laboratoarele lui Tarhanov, a creat o anastomoză între vena portă și vena cavă inferioară, astfel încît ficatul a putut fi exclus din sistemul vascular al organelor digestive *(fistula Eck)*. Mai tîrziu, la propunerea lui Pavlov, Eck a continuat operația executînd ligatura venei cave inferioare (fistula inversă a lui Eck). În primele zile după operație, starea animalului s-a păstrat bună, dacă s-a administrat o alimentație lacto-vegetariană. Treptat, s-a instalat însă o stare de agitație neuro-

Scanned with OKEN Scanner

musculară, rigiditatea trenului posterior și în scurt timp animalul a decedat. Aceste fenomene au apărut mult mai rapid dacă animalul a fost hrănit cu carne („intoxicația cu carne" după Pavlov).

Pornind de la fistula inversă a lui Eck, Bollmann, Mann și Magath (28) au executat în 1924, prima hepatectomie totală. Rapid după 4—5 ore, s-a instalat o comă hipoglicemică cu scăderea valorilor glicemiei la 0,40—0,50 g%, înlăturată prin instilație continuă de glucoză în cantitate de 0,25 g pe kilocorp și pe oră. Nici un animal nu a supraviețuit mai mult de 56 de ore. Cu ajutorul hepatectomiei totale au putut fi elucidate o serie întreagă de probleme de fiziologie. Astfel, s-a putut demonstra rolul ficatului în formarea ureei, în procesul de conjugare, în reglarea termică, în coagularea sîngelui, în metabolismul intermediar etc.

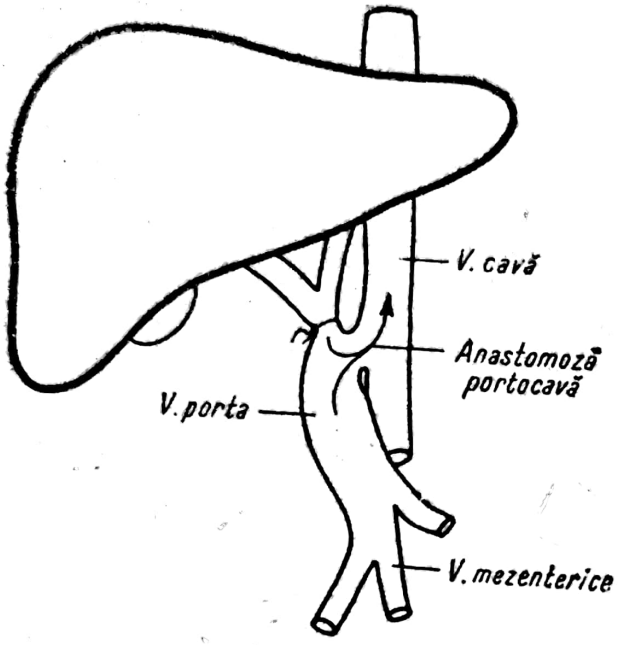

Fig. 4. — Fistulă Eck.

LEZIUNI HEPATICE PROVOCATE PRIN FACTORI TOXICI

Efectul substanțelor toxice asupra parenchimului hepatic a fost cunoscut încă din 1850 (141). Substanțele cu ajutorul cărora se pot realiza leziuni experimentale sînt foarte numeroase (179). Cele mai des utilizate sînt: alcoolul (acut), toxice din *Amanita phalloides*, B.A.L., brombenzen, tetraclorură de carbon, cloroform, biclorură de dibutilină și de etilen, D.D.T., formiat de alil, trinitrotoluen, diclorură de propilen, dimetilentioamină, etionină, etiluretan, piridină, nefrouracetat, acetamidă, substanțe azoice, fosfor, arsen, plumb, raze X, luteoskirină,

Scanned with OKEN Scanner

seleniu, sulfamide, senecia etc. Dintre acestea, brombenzenul și etionina nu au o acțiune toxică, ci mai degrabă una de antagoniști ai cisteinei și metioninei.

Tipul și gradul leziunii variază după toxic, după doză, după calea de administrare, după particularitățile individului și după asocierea cu alți agenți nocivi. Leziunile se întind pe o gamă destul de variată : de la infiltrația grasă minimă pînă la necroze zonale sau difuze, urmate de fibroză, ciroză sau neoplazie. În unele intoxicații, cum sînt cele cu tetraclorură de carbon, se produce un proces de steatoză cu acumulare de lipide în celulele hepatice, în timp ce în intoxicațiile cu cloroform, cu fosfor etc. sau chiar în intoxicațiile cu tetraclorură de carbon (dacă acestea sînt masive) se produc reacții inflamatorii și degenerări parenchimatoase celulare focale, zonale sau difuze.

Veriga comună a lanțului patogenic, atît pentru procesul infiltrativ steatozic, cît și pentru cel necrobiotic de origine toxică este starea de hipoxie hepatică (102, 117, 105, 164, 125). Argumentele se bazează pe faptul că, indiferent de etiologie, leziunea inițială se află localizată de cele mai multe ori în zona centrolobulară, ca în ficatul cardiac. Această similitudine implică intervenția unui mecanism hipoxic. Rolul hipoxiei a fost dovedit prin numeroase date experimentale. Astfel, leziunile necrotice sînt agravate prin ținerea animalelor într-o atmosferă săracă în oxigen și, invers, inhalarea de oxigen protejează ficatul animalelor intoxicate (125, 117). Daniel și Prichard (56) au dovedit prin metoda angiografiilor în serie că toxicul acționează, nu numai direct asupra celulei hepatice, ci și prin intermediul vasoconstricției determinată de intervenția diencefalului, a formației reticulate și a simpaticului. Prin excitarea plexurilor vegetative perivasculare (constituite în majoritate din fibre simpatice) se produce o secreție crescută de epinefrină, urmată de vasoconstricție durabilă (78). Chiar și după intoxicația cu tetraclorură de carbon, în care pe primul plan stă încărcarea grasă, necrozele celulare se produc tot prin efectul anoxiei. Anoxia poate fi determinată de : *a)* distrugerea mitocondriilor, cu reducere de A.T.P. și interferarea sistemelor enzimatice cu rol în respirația celulară ; *b)* balonizarea

Scanned with OKEN Scanner

celulelor hepatice și a celulelor Kupffer, urmată de ocluzie sinusoidală ; c) deficitul de irigare sanguină în urma stimulării simpaticului, diencefalului și a medulosuprarenalei.

La ultramicroscop (care confirmă unele date anterioare obținute la microscopul obișnuit) se observă alterări nete ale structurilor electronooptice, care pot ajunge pînă la

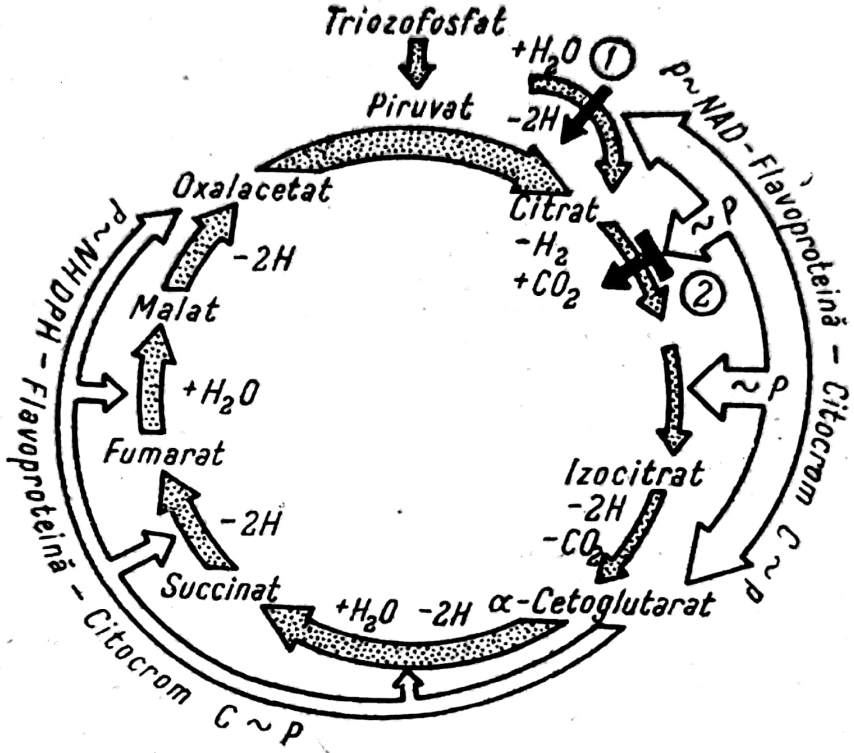

Fig. 5. — Schema substratului și a fosforilărilor oxidative. În condiții de hipoxie au loc alterări ale acestui proces *(săgețile negre).*

necroze celulare. După ipoteza lui Recknaghel (citat după 19), leziunea inițială ar fi la nivelul ergastoplasmei. În urma intoxicației cu tioacetamidmetilamidobenzen sau cu dimetilnitrozamină, cisternele (sacii) ergastoplasmatici se dezvoltă pe seama reticulului endoplasmatic, care se scindează. Protoplasma apare astfel „ciuruită", plină de vezicule, cu mitocondriile tumefiate și cu crestele rupte. Mitocondriile balonizate și scindarea reticulului endoplasmatic confluează și dau naștere unor vacuole. Aproape concomitent se observă dispariția corpusculilor Pallade, sediul sintezei proteinelor (188). După De Duve, Novicoff ș.a. (61, 160), alterările inițiale se produc la nivelul

Scanned with OKEN Scanner

lisosomului. Argumentele se bazează pe faptul că ruperea lisosomului începe cam la 4 ore și precede digerarea celulară, iar enzimele lisosomiale (β-glicuronidazele) cresc înaintea enzimelor mitocondriale (transaminazele) sau microsomiale (glucozo-6-fosfatazele).

În urma alterării structurilor inframicroscopice (balonizarea și ruperea crestelor mitocondriilor, distrugerea lisosomului, alterarea reticulului endoplasmatic) se pierde material celular și scade capacitatea de fosforilare oxidativă. Rolul cel mai important în reducerea planului metabolic potențial și efectiv al celulei hepatice revine dezagregării mitocondriilor. Aceste organite conțin proteine, fermenți, coenzime și vitamine. Citocromoxidaza cu rol în respirația celulară fiind legată de membrana externă a mitocondriei, iar fosforilările oxidative având loc în creste, ruperea acestor structuri va provoca o scădere a respirației celulare și a fosforilărilor oxidative. Tot la nivelul mitocondriei se asigură sistemul multicatalitic al ciclului Krebs. Diminuarea intensității proceselor care au loc pe calea ciclului Krebs este datorită în mare parte scăderii nivelului difosfo- și trifosfopiridinnucleotidelor. Adăugarea de difosfopiridinnucleotide la homogenatul de ficat crește respirația celulară, iar administrarea de nicotinamidă (vitamina PP) ridică nivelul piridinnucleotizilor și, îmbunătățind respirația, protejează celulele de distrugere.

Ca o consecință a scăderii fosforilărilor oxidative, în celula hepatică se instalează sindromul citolizei hepatice, care constituie de fapt suma modificărilor biochimice potențial reversibile fără implicații morfologice. Scăderea fosforilărilor oxidative continuînd, potasiul și magneziul părăsesc celula hepatică, locul lor fiind luat de sodiu. Celulele hepatice se hidratează, se tumefiază, anoxia se accentuează, iar pH-ul endocelular scade. Fosforilările oxidative diminuează progresiv, tumefierea se accentuează și în final se produce disoluția protoplasmei. În această fază, constituenții intracelulari părăsesc celula chiar înaintea ruperii membranei celulare. Activitatea enzimatică intracelulară scade și crește activitatea enzimatică plasmatică. În acest stadiu reversibil, celulele își pot recăpăta integritatea morfologică și funcțională. Dacă însă baloni-

Scanned with OKEN Scanner

zarea sub formă de intumescență clară sau tulbure continuă sau dacă granulațiile de grăsime înăbușe celula, apare necroza, fie acidofilă, cu predominanța proteinelor acidofile și scăderea bazofiliei plasmatice, fie de coagulare, în care structura granulară este dispărută, protoplasma devenind închisă la culoare și intens acidofilă, cu nucleul condensat în picnoză. Dacă acțiunea toxicului încetează se produce reparația hepatică în sens invers instalării leziunilor : întîi se refac celulele cu intumescență tulbure de la periferia lobulului, apoi cele cu degenerescență hidropică din mijlocul lobulului și la sfîrșit celulele necrozate din zona centrolobulară. Dacă expunerea la toxice continuă, poate apărea o fibroză difuză, iar regenerarea celulară se face monstruos, ducînd la mutilarea citoarhitectonicii hepatice, ajungîndu-se în final la cirozã (110) sau la hepatoame (156, 149).

Cercetările făcute în clinica noastră de Bucur G. (34) privind modificările histochimice și histoenzimologice după intoxicația experimentală cu tetraclorură de carbon au arătat că imediat în urma administrării toxicului, activitatea enzimatică a celulei hepatice a crescut, iar după 24—48 de ore a început să scadă treptat. Variațiile cele mai semnificative le-au prezentat dehidrogenazele (enzime mitocondriale cu rol important în mecanismele oxidative). Foarte sensibilă s-a arătat succindehidrogenaza. Dinamica cea mai accentuată s-a observat însă în activitatea lipazelor hepatice, fapt explicabil prin leziunile steatozice specifice tetraclorurii de carbon. Activitatea serică a enzimelor a fost constant crescută, în special cea a transaminazei glutamicoxalacetice (între 1 000 — 10 000 U.), fapt ce confirmă observațiile noastre (93) și ale altor autori, care au remarcat creșteri similare ale activității 1,6-difosfofructoaldolazei, fosfohexoizomerazei, lactodehidrogenazei, aldolazei, ornitincarbamiltransferazei, xantinoxidazei etc. (136, 155).

Scanned with OKEN Scanner

LEZIUNI HEPATICE PROVOCATE PRIN FACTORI NUTRIȚIONALI

Prin regimuri alimentare sărace în proteine și în special în colină, au putut fi realizate ciroze experimentale (7, 9, 14, 23, 151). Etapa primordială ar fi steatoza ficatului. În lipsa factorilor lipotropi (colină, metionină) sau lipocaici se produc chisturi adipoase intratrabeculare, care, prin ratatinare și prin efectul iritativ al grăsimilor eliberate de celulă asupra fibrelor de reticulină, provoacă o fibroză de condensare, iar dacă depunerea de grăsimi e foarte mare are loc transformarea cirotică a ficatului gras (163, 166). Leziunile infrastructurale observate la scurt timp după administrarea regimului colinopriv afectează cu precădere mitocondriile, care își pierd crestele printr-un proces de anamorfoză (139), iar sacii ergastoplasmatici se dilată.

Prin carențe în unii aminoacizi, ca : metionină, colină, α-tocoferol, cazeină etc., au putut fi realizate leziuni de necroză hepatică masivă și fenomene de insuficiență hepatică acută (74). Numeroase cercetări efectuate după 1940 au arătat că aspectul lezional în urma regimului necrogen este diferit față de cel observat în urma regimului cirogen și se rezumă la leziuni de atrofie acută a ficatului sau la cicatrizări postnecrotice, fără a se remarca transformări cirotice (108, 109).

LEZIUNI HEPATICE PROVOCATE PRIN FACTORI ALERGICI

La animale au putut fi realizate leziuni hepatice destul de grave, mergînd pînă la necroze hepatice difuze, prin reacții alergice, în special anafilactice. S-au putut obține fenomene Shwartzman, inflamații seroase sau fenomene Arthus. Calea prin care se ajunge la modificările morfologice corespunzătoare acestor fenomene este încă necunoscută. Se acceptă două modalități : lezarea directă a parenchimului hepatic prin intermediul unui releu imunologic sistem nervos-factori circulatori. În acest sens merită să fie reținut faptul că au putut fi obținute reacții alergice experimentale prin injecții cu preparate de anti-

Scanned with OKEN Scanner

gen în apropierea fibrelor simpatice, care ar lămuri asemănarea dintre necrozele de origine alergică cu cele obținute prin iritarea ortosimpaticului și ar face posibilă explicarea ischemiei și hipoxiei hepatice printr-un mecanism antigen-anticorp efectuat pe cale nervoasă (diencefal-formație reticulară-sistem nervos periferic).

Împreună cu Demayo A. (88) am arătat intervenția factorului nervos în fenomenul Shwartzman. Am folosit un lot de iepuri între 2—2,500 kg la care am reprodus fenomenul după procedeul Ambroise de Eds. Rezultatele obținute ne-au dus la concluzia că declanșarea fenomenului Shwartzman depinde de un mecanism nervos central. După administrare de simpaticolitice sau de medicamente care acționează pe formația reticulată (clorpromazină), efectul Shwartzman nu s-a mai produs, iar în cazul cînd fenomenul Shwartzman s-a constituit, asocierea simpaticoliticelor și a cortizonului a avut un efect prompt asupra permeabilității vasculoconjunctive.

Faptul că datele experimentale sînt contradictorii și că variază de la animal la animal impune o reținere justificată cu privire la valoarea modelelor experimentale, neputîndu-se face o analogie între acestea și clinica umană. Deși este sigur că ficatul intervine în șocul anafilactic, nu se poate afirma cu certitudine dacă el este afectat în mod primar sau dacă se încadrează în tulburarea generală a întregului organism, cu atît mai mult cu cît lipsește argumentul major : existența complexelor antigen-anticorp în celulele hepatice. Metodele experimentale nu au putut aduce dovezi nici în sprijinul autoclaziei ca mecanism inițial sau de autoperpetuare a leziunilor hepatice umane (114).

LEZIUNI HEPATICE DETERMINATE GENETIC

Șobolanii din rasa Wistar pot fi icterici încă de la naștere din cauza unor mutații genetice privind deficiența enzimatică a transglucuronidazei hepatice (glucuroniltransferază și coenzimă), ceea ce determină alterări în glicuronoconjugarea hepatică și instalarea unui icter aco-

Scanned with OKEN Scanner

luric de tip Crigler-Najjar (114). Icterul este foarte asemănător cu cel apărut la copii și se manifestă prin colorație discretă și fenomene neurologice : somnolență, contracturi musculare, convulsii, mișcări atetozice etc. fără hepatomegalie.

LEZIUNI HEPATICE PROVOCATE PRIN COLESTAZĂ

După ligaturarea căilor biliare se poate instala un icter numai în cazul cînd este anulată peste 75% din suprafața de excreție biliară. Cercetările histologice au arătat că după instalarea stazei se produce o stocare a bilei în canaliculele biliare, cu apariția progresivă de trombi biliari. Celulele Kupffer și celulele hepatice apar încărcate cu pigmenți biliari, care provoacă o serie intreagă de modificări degenerative, de la intumescența tulbure la încărcarea grasă și atrofia cu necroză colestatică a celulelor hepatice (45, 19). Dacă staza continuă, apare o hiperplazie a celulelor canaliculare și depuneri de material P.A.S. în fibrele de reticulină ale lobulului, iar după 5 săptămîni se inserează un tablou de ciroză biliară completă. Aceste alterări reprezintă rezultatul efectelor toxice ale bilei asupra celulei, cu inhibarea consecutivă a respirației celulare.

La microscopia electronooptică se văd distrugeri ale microvililor limitrofi canaliculelor biliare, incluziuni biliare în celulele Kupffer și fragmente lisosomiale confluente sub forma de mari incluziuni și particule dense încărcate cu pigment biliar în celulele hepatice (4, 19). Celelalte structuri electronooptice, ca mitocondriile, ergastoplasma, aparatul Golgi, sînt normale (4).

Indiferent dacă colestaza este provocată de un baraj canalicular sau de un obstacol escamotat chiar în interiorul celulei hepatice, rezultatul va fi același : trecerea bilei în sînge printr-un flux patologic retrograd (19), fie prin celula hepatică (după concepția clasică), fie prin spațiul intercelular (după concepția lui Pavel).

Scanned with OKEN Scanner

DATE ANATOMOPATOLOGICE

Studiile histologice, electronooptice, histochimice și histoenzimologice pe punctiile biopsice hepatice, corobo-rate cu datele clinice și cu testele biologice, au corectat confuzia existentă nu de mult în hepatologie cu privire la substratul morfologic al insuficienței funcționale a ficatului.

Datorită formei sale relativ simple, cu toată complexi-tatea sa funcțională, celula hepatică reacționează față de agenții nocivi oarecum stereotip. La început, alterările sînt foarte fine, decelabile numai la microscopul electro-nic. Dacă procesul continuă, vor avea loc transformări anatomice pînă la un punct independente de particulari-tățile agentului nociv, foarte asemănătoare cu cele pro-vocate prin anoxie, ceea ce a făcut pe mulți să reducă toată patologia hepatică la citoliză pentru parenchim și inflamație pentru mezenchim (237). Această concepție simplistă nu poate fi acceptată, pentru că, de regulă, suferințele parenchimului și mezenchimului sînt concomitente, deși nu totdeauna se poate face dovada absolutei lor simultaneități. Prin examinarea morfologică complexă a biopsiilor hepatice provenite de la bolnavi cu simpto-matologie subclinică se constată de foarte multe ori le-ziuni histoenzimologice, histochimice și ultrastructurale evidente :

— modificări ale structurii microvililor, cu alterarea activității adenozintrifosfatazice, exteriorizînd perturbări în funcția biliară ;

— modificări în activitatea 5-nucleotidazei, fosfatazei alcaline și esterazelor, exteriorizînd alterarea funcției de absorbție dinspre capilarul sinusoid ;

Scanned with OKEN Scanner

— modificări ale structurii mitocondriilor însoțite de scăderea activității citocromoxidazelor și succindehidrogenazelor, cu reducerea respirației celulare și fosforilărilor oxidative ;

— lezarea reticulului endoplasmatic și scăderea numărului de ribosomi, urmată de tulburări în sinteza proteică ;

— lezarea lisosomilor, cu eliberarea fosfatazei acide, avînd ca rezultat scăderea capacității de fagocitoză, coloidopexie și pinocitoză.

Aceste exemple indică existența leziunilor morfologice încă din stadiile de debut ale insuficienței hepatice subclinice, latente, deplin compensate. Fiind perfect reversibile, cunoașterea lor permite o terapeutică activă și adecvată.

NECROZA HEPATICĂ

Cele mai frecvente leziuni hepatice care contribuie la instalarea insuficienței hepatice manifeste prin limitarea rezervelor anatomofuncționale ale ficatului sînt necrozele hepatice. Agenții nocivi variați (infecțioși, toxici, nutriționali, hipoxici etc.) acționează printr-un sinergism lezional, atît asupra celulei hepatice, cît și a endoteliului capilar. Această acțiune produce hipoxia celulelor hepatice prin mecanisme multiple : 1) edemul interstițial ; 2) obstrucția capilarelor sinusoide prin balonizarea celulelor Kupffer ; 3) capilarită și tromboză capilară ; 4) pericapilarită ; 5) vasoconstricție etc. Chiar dacă alterarea celulei hepatice este primară, tulburările circulatorii vor duce la o stare de anoxie progresivă a celulelor hepatice.

Sub efectul anoxiei sau al acțiunii directe a factorilor nocivi, celula hepatică își va mări volumul ; crestele mitocondriale vor dispărea ca urmare a gonflației generale, iar din lisosom vor scăpa o serie de enzime cu rol autolitic. În circumstanțele arătate, celula hepatică este obligată să lucreze în lipsă de oxigen, din cauza scăderii fosforilărilor oxidative și a respirației celulare. Rezultatul constă în modificări în pH-ul celular și dezechilibru ionic (ionii K și Mg părăsesc celula, în timp ce în locul lor

Scanned with OKEN Scanner

pătrunde Na). În aceste condiții, celula se balonizează și apar fenomenele de citoliză hepatică. Celula trece apoi din stadiul reversibil de intumescență, în stadiul de necroză sau moarte celulară. Resturile celulare sînt reabsorbite sau eliminate în circulație și încep fenomenele de regenerare. În caz că necrozele nu sînt prea întinse, iar regenerarea este completă, vindecarea se face fără nici un defect sau cu defecte insesizabile, sub formă de cicatrice scleroase sau fibroase, de regulă indelebile. În colestaze, procesul patogenic, deși nu identic, e foarte asemănător. Refluxul biliar și încărcarea celulei hepatice cu pigmenți biliari generează procese inflamatorii interstițiale vasculoconjunctive urmate de iritație cronică și anoxia celulei hepatice. Acțiunea anoxiei se va exprima prin balonizarea celulei hepatice, care va augmenta starea de anoxie, urmată de necroze focale sau zonale, rareori masive sau difuze.

Necrozele celulare focale. Nu interesează decît un număr limitat de celule. Focarele necrotice mici pot fi însă diseminate în întreg lobulul. Aceste leziuni celulare sînt condiționate de obstrucția sinusoidală prin proliferarea celulelor Kupffer, de acțiunea enzimelor citolitice sau de diferite tipuri de toxine bacteriene.

Necrozele zonale. Cele mai frecvente leziuni necrotice apărute în urma numeroaselor agresiuni infecțioase sau toxice se localizează în zona centrolobulară. Citoplasma celulară din zonele afectate devine eozinofilă, cu vacuolizări neregulate și încărcare hialină. Treptat, nucleul este distrus, iar celulele se ratatinează și apoi se fragmentează. Capilarele sinusoidale sînt dilatate, comunicînd cu zonele necrozate, în care pot pătrunde hematii. Se mai observă proliferarea celulelor kupfferiene, infiltrație histiocitară și un edem care destinde spațiile perisinusoidale. Necroza poate interesa 2/3 din suprafața internă a fiecărui lobul.

Cînd agresiunea se produce în spațiul port sau la periferia lobulului, necroza este localizată periportal, ca de pildă în colestazele intrahepatice însoțite de procese inflamatorii interpolate în spațiul port.

Necroza masivă este apanajul insuficienței hepatice acute (atrofia acută a ficatului, hepatita epidemică fulminantă, unele hepatite toxice). Ficatul este atrofiat prin

Scanned with OKEN Scanner

colaps necrotic, pierzînd pînă la 1/3 din greutatea sa. La microscop se observă că necroza celulară este difuză, interesînd întreg lobulul. Persistă doar cîteva fantome celulare amorfe cu nucleul necolorat. Între filetele de susţinere celulară, în locul hepatocitelor distruse se infiltrează celule Kupffer, elemente inflamatorii şi polinucleare. După ce aceste elemente dispar, reticulul colabează şi lobulul se retractă (144).

COLESTAZA

În colestază se produc lacuri biliare întinse înconjurate de zone de parenchim în care celulele hepatice prezintă o citoplasmă cu aspect spumos sau sînt umplute cu pigment biliar, vizibil mai bine la microscopul cu contrast de fază. Microscopia electronică arată deformarea şi aplatizarea microvilozităţilor de la bordura canaliculară. După Levy, care a întrebuinţat metoda reconstrucţiei tridimensionale, în orice tip de colestază intrahepatică sau extrahepatică, aspectul anatomic este unitar, fiind caracterizat prin tumefierea celulelor bordante ale capiliculelor şi canaliculelor biliare şi inflamaţie pericanaliculară obstructivă (142).

Colestaza din hepatitele colestatice medicamentoase a creat un adevărat sincretism patomorfic. Refluxul bilei este rezultatul ocurenţial al leziunilor celulelor hepatice sub efectul toxicului. Se produc modificări enzimatice privind mecanismele de secreţie şi de resorbţie a bilei, aceasta retrodifuzînd prin celula hepatică în circulaţie.

În primul stadiu, retenţia biliară realizează o sensibilizare a mezenchimului hepatic prin regurgitarea bilei în spaţiul Disse, unde acţionează asupra substanţei fundamentale şi a fibrelor de reticulină. Se produce o hiperplazie de ţesut conjunctiv sub forma unor manşoane pericanaliculare şi perilimfatice. Mai tîrziu apar inflamaţii în spaţiul port urmate de anoxie şi necroze celulare de tip *piece-meal*, interesînd atît spaţiul port, cît şi cel al venelor centrolobulare. Ţesutul conjunctiv pătrunde în aceste zone sub formă de lame sau benzi fibroase, în final rezultînd o ciroză bivenoasă.

Scanned with OKEN Scanner

Infiltrația lipoidică a ficatului este foarte frecventă (36). Se pare că în condiții normale, celula hepatică conține 2—3% lipide legate de proteine și de glucide. În cursul necrozelor toxice, ca cele provocate de cloroform sau tetraclorură de carbon, se produce o încărcare cu grăsimi a celulei hepatice. Încărcarea grasă are un caracter iterativ, fiind consecința unor pinocitoze repetate, care au loc la nivelul microvilozităților dinspre spațiul Disse. Acumularea repetată a particulelor de grăsime comprimă nucleul și celelalte organite celulare, iar cînd granulele confluează se instalează o stare gregară, întreaga celulă fiind reprezentată printr-o mare bulă de grăsime. Steatoza trece în faza de degenerescență grasă, leziune gravă, ireversibilă, care constă în încărcarea organitelor celulare — mitocondriile și reticulul endoplasmatic — cu fosfolipide. Se ajunge în ultima instanță la anoxie și celula se distruge prin necrobioză.

Alteori, cu toate că steatoza recunoaște aceeași cauză, celula hepatică rezistă anoxiei prin efectul coercibil al granulațiilor de grăsime asupra citoplasmei și nucleului. Aceștia vor fi împinși la periferie sub forma unor benzi. Atît nucleul, cît și citoplasma își conservă structura și proprietățile lor funcționale.

Încărcarea grasă stă la baza steatozelor provocate de denutriții, malabsorbție intestinală, rectocolite hemoragice, diabet, alcoolism. Ea are același mecanism patogenic ca și steatoza experimentală realizată prin regimuri carențate în proteine, în factori lipotropi sau lipocaici, leziuni perfect reversibile. Cînd încărcarea grasă devine foarte accentuată, celula hepatică balonizată va exercita o compresiune asupra sinusoidului hepatic și a capilicului biliar, putînd antrena o colestază intrahepatică, o creștere în volum a ficatului și un icter, iar cînd grăsimile se mobilizează (așa cum a arătat microscopia cu contrast de fază) pot apărea embolii pulmonare sau cerebrale.

Scanned with OKEN Scanner

SCLEROZA

Una din problemele cele mai dezbătute astăzi în patologia ficatului este histogeneza sclerozelor hepatice. Procesul de scleroză se dezvoltă de cele mai multe ori în urma atacurilor de necroză sau a infiltrației inflamatorii interstițiale, iar celulele degenerate participă direct la inițierea procesului de scleroză. După Kraevschi, Novicoff ș.a. (160) scleroza este generată de proliferarea celulelor canaliculelor biliare, care își modifică funcțiile, se dediferențiază. Fenomenul dediferențierii este astăzi combătut și problema histogenezei sclerozei este deplasată spre celulele parenchimatoase alterate. În cazul cînd procesul sclerogen este determinat de necrozele celulare, întinderea sclerozei va fi în raport direct cu : *a)* intensitatea și durata necrozelor ; *b)* cu capacitatea de regenerare a ficatului ; *c)* cu gradul de colagenizare a septurilor de reticulină, care pot resistematiza întregul lobul, ajungîndu-se în final la ciroză. Trecerea spre ciroza hepatică este condiționată de factori încă necunoscuți. Întrebări care să explice în mod plauzibil de ce reacția de regenerare substitutivă spontană sau postterapeutică nu realizează cu fidelitate teritoriul lezat sau de ce procesul cicatriceal evoluează lent, progresiv, spre insuficiența hepatică fatală au rămas încă fără răspuns.

Nicolau postulează ipoteza persistenței virusului în ficat, ceea ce ar permite atacul fazic al acestuia asupra celulelor hepatice. După Popper și școala sa (179), transformarea cirotică depinde de proliferarea nodulară regenerativă postnecrotică, care, comprimînd venele și capilarele hepatice, favorizează perpetuarea leziunilor celulare de natură ischemică. Inițial, procesul de regenerare este mai intens în zonele periportale, acolo unde scurt-circuitările intrahepatice favorizează o irigație mai abundentă, permițînd o mai bună multiplicare celulară. Regenerarea hepatică masivă se face însă în mod neadecvat, sub formă de noduli expansionați în spațiul postsinusoidal, în jurul ramurilor de origine ale venei suprahepatice, acolo unde țesutul de susținere este mai redus și presiunea e mai mică. Nodulii regenerativi vor comprima patul vascular și vor stabili relatii nefuncționale cu capilarele, deter-

Scanned with OKEN Scanner

minînd noi necroze celulare, care lasă fără suport celular parenchimatos capilarul sinusoid, fapt ce are drept consecinţă fuzionarea endoteliilor capilare, pe care ulterior se dezvoltă benzile de scleroză.

Ca urmare a necrozelor celulare repetate va dispărea raportul spaţial normal dintre teritoriul port şi vena centrolobulară, lobulii apărînd colabaţi. Benzile de cicatrice formate din cordoanele celulare distruse şi colagenizate, la început nu mutilează prea mult lobulul. Treptat, o dată cu apariţia de noi necroze lamelare şi de noi cicatrice scleroase, refacerea celulară nu se mai poate face pe baza scheletului lobulului, acesta fiind remaniat. Necroza progresivă spre periferia lobulului şi cicatricele scleroase consecutive, însoţite de infiltraţia limfoplasmocitară şi proliferarea ductului biliar, vor stabili încă de la început tipul viitoarei ciroze (nodulară, granuloasă etc.).

Ipoteza imunologică, ce pune la baza cronicizării leziunilor diferite mecanisme autoimune, se bazează pe următoarele argumente :

a) studiile imunoserologice complexe (reacţia de fixare a complementului, testul de floculare cu latex, testul de consum al antiglobulinelor, hemaglutinarea pasivă, precipitarea în gel) au pus în evidenţă existenţa anticorpilor antificat ;

b) în stadiile precirogene au fost identificaţi anticorpi antinucleari ai parenchimului hepatic, mai frecvenţi la femeile cu hipergammaglobulinemie, iar metodele bazate pe anticorpi fluorescenţi au pus în evidenţă o concentrare a celulelor imunocompetente în ficat şi existenţa autoaglutininelor (85). S-a demonstrat, de asemenea, că gammaglobulinele sînt formate de celulele reticulohistiocitare cu aspect de tranziţie spre plasmocite ;

c) la bolnavii cu hepatită cronică şi ciroze postnecrotice au fost identificate celule lupice pe biopsii hepatice, precum şi elemente reticuloplasmocitare în spaţiile porte, bogate în gammaglobuline, demonstrînd antigenitatea unor părţi din parenchim şi anomalii în producerea anticorpilor ;

d) existenţa şi a altor manifestări autoimune, cum ar fi cele hematologice ;

Scanned with OKEN Scanner

e) în cirozele hepatice postnecrotice a fost pus în evidență în celula hepatică degenerată material neglicogenic P.A.S.-pozitiv și fragmente mucopolizaharidice, care ar constitui un antigen tisular nou și care ar autoîntreține formarea de anticorpi anticelulă hepatică (178), alături de formarea anticorpilor antihepatocitici eliberați de celulele Kupffer și formele sale de diferențiere plasmocitară (237).

Dezvoltarea procesului de scleroză și transformare cirotică s-ar putea produce în două moduri :

1. anticorpii antihepatocitici elaborați de celulele Kupffer ar distruge continuu sau recurențial celulele hepatice, creînd noi focare de necroză, care prin cicatrizări repetate duc la instalarea cirozei postnecrotice ;

2. antigenii formați din resturile celulelor necrozate, împreună cu anticorpii liberi și blocanți, determină depuneri de material glicoproteic în structura vasculoconjunctivă a ficatului, constituind nuclee de precipitare a colagenului și a neoformării fibrilare.

Ipoteza autoagresiunii ficatului ca o posibilitate a depășirii postulatului lui Ehrlich, conform căruia un organism este incapabil de a produce anticorpi contra unui țesut propriu *(horror autotoxicus)* a fost emisă în 1934 de Fiessinger (79). Deși se bazează pe unele date faptice, ca de exemplu existența anticorpilor antitiroidieni proveniți din propriul țesut tiroidian în tiroidita Hashimoto, această ipoteză nu a putut fi suficient susținută în patologia hepatică. Constatarea existenței anticorpilor hepatici este un argument, dar insuficient, pentru că observațiile clinice și datele experimentale nu au putut aduce dovezi imanente privind capacitatea toxică a anticorpilor. Sîntem întru totul de acord cu Fodor O. (85) că nu avem încă răspunsul la întrebarea dacă hepatopatiile cronice (hepatita cronică, ciroza hepatică etc.) sînt boli produse *prin* autoanticorpi sau este vorba despre procese patologice *cu* anticorpi.

Împreună cu Iliescu E. și Demayo A. (87), am studiat din punct de vedere imunologic un număr de 20 de cazuri de hepatite cronice și ciroze hepatice consecutive hepatitei epidemice la care examenele electroforetice indicau o hipergammaglobulinemie marcată. Am întrebuințat metoda hemaglutinării pasive, punînd în contact sîngele bol-

Scanned with OKEN Scanner

navilor cu un extract liofilizat de ficat normal și urmărind intensitatea aglutinării hematiilor. Totodată au fost căutate celule lupice și am întrebuințat metode nespecifice pentru identificarea imunoglobulinelor, ca reacția Waaler-Rose și testul latex.

Constatările noastre subliniază faptul că creșterea gammaglobulinelor în hepatopatiile cronice postvirale ar putea fi expresia unei iritații susținute a sistemului imunologic, deoarece din totalul de 20 de bolnavi, la un număr de 8 s-au găsit celule L.E. și la un număr de 12 bolnavi hemaglutinarea a fost pozitivă. Interpretarea rezultatelor a indicat, deci, existența unor mecanisme imunohematologice care apar în cursul hepatitelor cronice și al cirozelor postnecrotice, anticorpii hepatici putînd fi prezenți în familia proteinelor cu funcție de anticorpi, deci în zona gammaglobulinelor. Faptul că anticorpii antificat au fost găsiți aproape constant la bolnavii cu hipergammaglobulinemie lasă deschisă problema unui teren genetic particular, ca un factor predispozant al aberațiilor cromosomiale, care fac posibilă autoagresiunea. Deși mecanismul autoimun a fost acceptat în special pentru explicarea transformării hepatitei acute în hepatită cronică și autoîntreținerea în continuare a leziunilor, s-au găsit aspecte imunologice identice și la bolnavii cu ciroze nutriționale sau ciroze biliare prin obstacol extrahepatic (litiază biliară). O altă inadvertență constă în faptul că în unele ciroze există un tip de substanțe care se fixează pe nucleu, fără specificitate de organ și de specie (celule L.E.), în timp ce în multe hepatopatii, cu sau fără fixare nucleară, alte substanțe (anticorpi) se fixează pe citoplasma celulelor ductulare.

Este greu de precizat dacă substanța fixată e normală sau anormală (161). Este posibil ca sub efectul unui agent oarecare (în special virusul hepatitei epidemice) să se declanșeze un mecanism alergic determinat de teren și care să declanșeze ulterior intrarea în funcție a unui releu imunologic.

Ne-am exprimat oarecare rezerve asupra specificității de organ a anticorpilor semnalați, pentru că în 13 cazuri din 20 am întîlnit pozitivarea testelor de aglutinare reumatoidă (testul latex și reacția Waaler-Rose), iar la 5 cazuri

Scanned with OKEN Scanner

reacția Bordet-Wassermann a fost pozitivă, ceea ce s-ar putea explica și prin disproteinemie sau prin existența unor anticorpi nespecifici. Cercetările noastre, deși nu permit o concluzie hotărîtoare, confirmă rezervele care s-au formulat față de exagerările și unilateralismul pe care îl manifestă încă numeroși autori. Cercetările viitoare vor stabili poate mai convingător rolul proceselor autoimune în patogeneza hepatitelor cronice și a cirozelor postnecrotice.

În cirozele nutriționale, alcoolice, procesul de scleroză constă din hiperplazie kupfferiană și colagenizarea reticulului de susținere a ficatului (provenit din membrana Glisson). Leziunile celulare joacă un rol important alături de inflamațiile mezenchimale, de steatoză și de colagenizarea fibrelor de reticulină. Cercetările din ultimul timp au arătat că la alcoolicii cronici se dezvoltă un echipament enzimatic adaptativ de oxidare (xantinoxidaza și catalaza), care necesită energie mai multă (prin consum de fosfopiridinnucleotide). Rezultă o scădere a nucleotidelor și a A.R.N., care duce la alterații celulare mergînd pînă la necroză. S-a spus, pe drept cuvînt, că organismul, în efortul său de a arde alcoolul, se arde pe sine însuși. Leziunile celulare necrotice, progresia sclerozei, tulburările circulatorii, bulversarea citoarhitectonicei lobulare și nodulii de regenerare seamănă cu procesul din cirozele postnecrotice și se asociază pentru a da forma histologică și evolutivă a cirozei. În orice moment, puseurile evolutive pot exprima puseul inflamator mezenchimal, jena circulatorie sau biliară și extensiunea leziunilor celulare.

ALTE LEZIUNI VISCERALE

În cursul insuficienței hepatice pot apărea, alături de leziunile ficatului, alterări morfologice interesînd și alte viscere.

a) *Leziuni nervoase.* În encefalopatia alcoolică din cursul cirozelor se descrie o hipertrofie și o hiperplazie a astrocitelor protoplasmatice, modificări gliale predominînd în nucleii de la baza creierului. Schaffner (199)

Scanned with OKEN Scanner

a semnalat leziuni degenerative ale cerebelului. Sînt frecvente apoi fenomenele de demielinizare.

b) *Leziuni renale.* În hepatonefritele provocate de leptospiroze, septicemii cu perfringens sau de substanțe toxice se observă leziuni renale necrotice de diverse intensități și variabile ca durată. Așa-numitul sindrom hepatorenal (nefroză biliară, nefroză colemică) apare în nefropatiile însoțite de icter : ciroze hepatice, abcese hepatice, atrofie acută a ficatului, litiază biliară, angiocolecistite, neoplasm al capului de pancreas. Atingerea renală este predominant tubulară, îmbrăcînd aspectul necrozei celulare localizate în tubii distali, unde se găsesc cilindrii proteici și pigmentari. Patogenia este încă neclară. Se pare că leziunile ar fi consecutive efectului toxic exercitat de produșii de autoliză hepatică (64), de produșii de metabolism neactivați de ficat (174), de heteroproteine, de aminoacizii excretați în exces în urină (65) sau de bilirubină. Nu se poate nega însă și intervenția factorilor circulatori, ca : stările de șoc, hemoragiile, ischemia prin exces de material vasodilatator, reflex Trueta sau iritația neurovegetativă de tip Reilly (230).

În cirozele hepatice se întîlnesc deseori proteinurii produse de o nefrită interstițială sau de o glomerulonefrită difuză cronică. Se pare că aceste nefropatii sînt generate de : *a)* efectele directe ale agentului cirogen asupra rinichiului ; *b)* de efectele nefrotoxice ale diureticelor ; *c)* de efectele nefrotoxice exercitate de produșii proveniți din autoliza țesutului hepatic sau *d)* de substanțele toxice neinactivate de ficatul bolnav (1).

c) *Leziuni digestive.* În cursul insuficienței hepatice provocate de hepatopatii parenchimatoase difuze, cele mai frecvente leziuni concomitente interesează aparatul digestiv. Importanța leziunilor gastroduodenale constă în posibilitatea eliminării pe calea mucoasei gastrice a toxinelor care nu au putut fi inactivate de ficat. Schultz și Kreutz (1966), executînd biopsia gastrică la 11 hepatite cronice și 39 de ciroze, au găsit în 68% din cazuri gastrită atrofică, în 20% din cazuri gastrită superficială și numai la 12% din bolnavi mucoasa gastrică a apărut normală.

Deși s-a afirmat că insuficiența hepatică ar interveni în geneza ulcerațiilor trofice gastrointestinale prin defi-

Scanned with OKEN Scanner

citul proteinogenetic al celulelor digestive, a căror regenerare, din cauza insuficienței de producție hepatică, ar fi întîrziată, pe baza statisticilor existente astăzi nu se poate afirma cu certitudine acest lucru. La fel de nefondată este opinia potrivit căreia boala ulceroasă ar fi mai frecventă la bolnavii hepatici (39, 91). La nivelul intestinului se constată în cazurile de hepatită acută epidemică modificări degenerative ale epiteliului, infiltrație edematoasă și congestia vilozităților, ca urmare a eliminării virusului la acest nivel. Ulterior, o dată cu evoluția spre hepatita cronică, biopsia mucoasei arată preponderența procesului inflamator în interstiții, cu tulburări secundare ale absorbției. În cirozele hepatice, excreția intestinală de proteine este crescută în raport cu pierderile de substanțe proteice. Hipoproteinemia nu ar fi, deci, numai urmarea unei deficiențe hepatice.

Leziunile pancreatice au fost semnalate de mult timp în insuficiența hepatică. În ciroza hepatică găsim leziuni pancreatice foarte asemănătoare cu cele din ficat : leziuni interstițiale inflamatorii cu infiltrație conjunctivă scleroasă.

Leziunile concomitente biliare ocupă locul cel mai important în cadrul leziunilor asociate I.H. Alterațiile morfologice sînt destul de discrete (infiltrație edematoasă de natură inflamatorie a mucoasei biliare, o reacție similară privind formațiunile neurovegetative din sfera căilor biliare) ; în schimb, tulburările funcționale sînt relativ mult mai evidente.

Scanned with OKEN Scanner

FORME ETIOLOGICE ALE INSUFICIENȚEI HEPATICE

Analizînd împrejurările în care apare, trebuie să reținem faptul că insuficiența hepatică nu este numai apanajul bolilor hepatice, ficatul devenind insuficient în foarte multe circumstanțe patologice extrahepatice. Cunoașterea formelor etiologice ale insuficienței hepatice constituie criteriul fundamental pentru un tratament rațional etiopatogenic și pentru luarea de măsuri profilactice eficiente.

HEPATITE ACUTE

HEPATITE VIRALE

1. Hepatita epidemică. Insuficiența hepatică poate să apară în orice formă clinică a hepatitei epidemice, atingînd însă apogeul în hepatitele fulminante și în icterele agravate. Hepatita fulminantă descrisă de Lucke și Mallory (146) în al doilea război mondial este o formă mortală a hepatitei virale, identică cu atrofia acută a ficatului sau boala Rokitansky. Icterul agravat este o noțiune clinică conturînd acele forme în care, după o evoluție banală a hepatitei, icterul se accentuează și apar : grețuri, insomnie nocturnă, ascensiuni termice, tahicardie, cefalee, pe un fond de astenie profundă. Evoluția poate fi fatală în cîteva săptămîni, fiind precedată de ascită, edeme, crize dureroase în hipocondrul drept și tulburări de comportament, avînd ca substrat anatomopatologic atrofia subacută a ficatului.

Scanned with OKEN Scanner

2. **Hepatita din mononucleoza infecţioasă.** Este caracterizată printr-o atingere celulară discretă, pe primul plan stînd infiltraţia mononucleară în spaţiul port şi hiperplazia kupfferiană. Insuficienţa hepatică se exprimă printr-un icter discret, pozitivarea probelor hepatice şi predispoziţie spre ciroză hepatică.

3. **Hepatitele din herpes, psittacoză, ornitoză, vaccină, variolă.** Sînt foarte rare şi fără importanţă practică, pentru că leziunile ficatului sînt obscure, semnele insuficienţei hepatice fiind foarte sărace, umbrite de afecţiunea fundamentală.

HEPATITE MICROBIENE ŞI PARAZITARE

1. **Hepatita pneumococică.** Survine de regulă în cursul pneumoniilor, fiind generată de efectul toxic al infecţiei pneumococice, la care se adaugă factorii agravanţi : febra şi anoxia. Elementul de bază al diagnosticului este icterul destul de intens, în a cărui patogenie intervin leziunile celulei hepatice, mai puţin hemoliza (131).

2. **Hepatita stafilococică şi streptococică.** Apar în septicemiile stafilococice şi în infecţiile cu streptococ hemolitic, leziunile hepatice fiind caracterizate prin necroze şi degenerări celulare centrolobulare discrete asociate cu leziuni angiocolecistice.

3. **Hepatita gonococică.** Apare extrem de rar şi numai în caz de septicemie gonococică, cînd se asociază cu endocardita acută (140, 131). Unica manifestare a insuficienţei hepatice este icterul, în patogenia căruia contribuie atît leziunea hepatică, cît şi componenta hemolitică prin distrugerea activă a hematiilor de către sistemul reticulohistiocitar.

4. **Hepatita din salmoneloze.** Aceste hepatite au deseori o componentă angiocolitică, semnele clinice fiind extrem de modeste. În toxiinfecţiile alimentare cu *Salmonella tiphi murium* şi *Salmonella enteritidis* se instalează uneori o hepatită toxică cu caracter necrotic (73).

Şi alte salmoneloze (febra tifoidă, paratifoidele, infecţiile cu *Salmonella cholerae suis* etc.) pot afecta aparatul hepatobiliar, avînd o elecţie evidentă pentru căile biliare (colecistite, angiocolite supurate etc.), de aceea sindromul

Scanned with OKEN Scanner

insuficienței hepatice se manifestă discret, icterul fiind singurul element evocator.

5. **Hepatita din febra Q.** Se caracterizează prin modificări în structura și funcția ficatului, foarte asemănătoare cu cele din hepatita epidemică. Biopsia ficatului arată necroze focale sau zonale cu infiltrate mononucleare sau polimorfonucleare (180). Celelalte rickettsioze cunoscute la noi în țară (tifosul exantematic, febra butonoasă) nu prezintă decît excepțional de rar simptome ale unei hepatite de însoțire.

6. **Hepatita din spirochetoza ictero-hemoragică.** Este o boală obligatoriu icterigenă. Trepiedul simptomatologic este format din : *a)* icter intens acompaniat de cortegiu infecțios ; *b)* sindrom meningian ; *c)* insuficiență renală cu hiperazotemie. Caracteristică este discrepanța între intensitatea icterului și penuria leziunilor hepatice, care se rezumă la cîteva focare de necroză. Pregnanța icterului este dată de hemoliză și de colestaza intrahepatică, care nu evoluează însă niciodată spre ciroză. În cazurile foarte grave, necroza este întinsă, iar tabloul anatomoclinic evoluează ca o atrofie acută a ficatului. În formele medii, fenomenele de insuficiență hepatică sînt destul de discrete, diferențierea față de hepatita epidemică sau de alte hepatopatii icterigene făcîndu-se doar prin puncție rahidiană. Lichidul cefalorahidian este xantocrom și prezintă o importantă pleiocitoză, combinare neîntîlnită în nici un alt tip de icter (6, 7).

7. **Hepatita din febra recurentă.** După 3—4 zile de la debut apare o hepatomegalie asociată cu icter și colorarea intensă a scaunelor (137). Ca și în cazul bolii Weil (spirochetoza ictero-hemoragică), necrozele celulare au un caracter focal, rareori fiind difuze. În această ultimă posibilitate, icterul este foarte intens, ficatul apare hipertrofiat și congestionat, celulele Kupffer conțin hematii fagocitate, spirochete și pigment, iar evoluția bolii este de regulă fatală.

8. **Hepatita malarică.** Crăciun (53) a atras printre primii atenția asupra leziunilor hepatice întîlnite în timpul malariei acute și care constau în : hiperplazia celulelor Kupffer, creșterea activității mitotice celulare și balonizarea celulelor hepatice, cu compresiune mecanică asupra

Scanned with OKEN Scanner

sinusoidelor. În forma cronică se observă o hemosideroză a hepatocitelor, infiltrarea celulelor Kupffer cu pigment hemoglobinic și necroză centrolobulară. După vindecare rămîne o fibroză difuză. Ocazional pot apărea granuloame hepatice nespecifice (119). Leziunile celulare fiind destul de discrete, pozitivarea probelor hepatice nu indică în mod necesar o insuficiență hepatică provocată prin leziuni morfologice, ci mai degrabă dereglări determinate de febră, hemoliză, modificări nespecifice ale proteinelor serice legate de infecție etc. Cu toate că leziunile hepatice atribuite plasmodiului sînt destul de discrete, iar ficatul revine la normal după cîteva zile de la vindecare, totuși leziunile hepatocelulare rămîn latente, constituind un potențial cirogen.

9. **Hepatita sifilitică.** Apare extrem de rar în cursul secundarismului : *icterus sifiliticus praecox*. De obicei, hepatita sifilitică este consecința tratamentului antisifilitic, în urma căruia se poate instala o reacție Herxheimer sau se produce o inoculare cu virus hepatitic, cu ocazia repetatelor injecții și recoltări de sînge. Aceste „hepatite paraterapeutice" se caracterizează printr-o notă de gravitate mai mare decît hepatita epidemică obișnuită.

10. **Hepatite micotice.** Între infecțiile micotice hepatotrope, cele mai frecvente sînt : actinomicoza, moniliaza, aspergiloza, blastomicoza, coccidioidomicoza și histoplasmoza. Leziunile fiind caracterizate prin supurații și granuloame specifice limitate la un număr mic de celule, insuficiența hepatică apare extrem de rar.

ALTE STĂRI INFECȚIOASE

Insuficiența hepatică acută sau cronică poate fi declanșată de infecții ale căilor biliare obstructive sau neobstructive, infecții ale venei porte (pileflebite), tromboze portale, toxicoza gravidică în special în ultimul trimestru, septicemii cu diferiți germeni, ca, de exemplu, cu *Cl. perfringens* (care antrenează o hemoliză intensă și o atingere renală gravă, alături de leziuni celulare hepatice) sau cu *Sph. funduliformis* (în care participarea ficatului este netă, manifestată prin hepatomegalie dureroasă, icter și perturbarea probelor hepatice). Insuficiența hepatică

Scanned with OKEN Scanner

apare rareori în cursul infecțiilor cu *Escherichia coli*, cu bacili dizenterici, în tularemie sau în granulomul inghinal.

HEPATITE TOXICE ȘI MEDICAMENTOASE

Hepatitele toxice sau medicamentoase sînt hepatopatii predominant degenerative, de regulă difuze, provocate de diferiți agenți. Denumirea are un conținut mai mult clinic, pentru că leziunile au un caracter mixt (degenerativ-inflamator), de aceea autorii anglo-saxoni le denumesc hepatite-hepatoze.

1. **Hepatite toxice.** În acest grup sînt cuprinse hepatopatiile provocate de anumite substanțe chimice naturale sau sintetice, al căror aspect morfologic fundamental se aseamănă cu leziunile experimentale.

Substanțele hepatotoxice sînt foarte numeroase. Intoxicațiile cele mai frecvente se produc cu D.D.T., insecticide fosforate, ciuperci (sindrom faloidian), derivații de substituție ai testosteronului. Cloroformul, sărurile organice ale arsenicului, tetraclorura de carbon, fosforul etc., care odinioară au avut o largă întrebuințare, actualmente fiind îndepărtate din terapeutică, nu mai au nici o importanță practică.

Hepatita toxică prin D.D.T. și alte substanțe insecticide se întîlnește rareori și numai după ingestii accidentale sau la indivizii cu meiopragie hepatică. Hepatita toxică cu *Amanita phaloides* apare la cîteva ore după ingestie. Tabloul clinic este foarte grav : dureri epigastrice, vărsături incoercibile, diaree coleriformă, iar după un interval liber se poate instala sindromul hepatorenal cu citoliză masivă, insuficiență hepatocelulară și discrete semne de tubulonefroză (97).

Derivații de substituție ai testosteronului, ca noretandralon, nortestosteron, metandrostenolon etc., provoacă o hepatită toxică după 2 pînă la 5 luni de tratament. Semnul caracteristic este icterul însoțit de urini închise la culoare, scaune acolice și hepatomegalie. Cercetările efectuate la microscopul electronic au arătat că acești substituenți sînt responsabili de dilatarea canaliculelor biliare

Scanned with OKEN Scanner

și ștergerea microvililor, modificări anatomice răspunzătoare de staza biliară.

Caracterele cu ajutorul cărora diferențiem hepatitele toxice de hepatitele medicamentoase sînt următoarele :

— între doza administrată și intensitatea semnelor clinice există o relație, un raport aproape fix ;

— se pot realiza experimental leziuni morfologice identice ,

— aspectul clinic este foarte asemănător, indiferent de substanța toxică.

2. **Hepatite medicamentoase.** Numărul hepatitelor medicamentoase a crescut în ultimii ani ca urmare a întrebuințării pe scară largă a multor produse sintetice hepatotrope. Spre deosebire de hepatitele toxice, în mecanismul de producere a hepatitelor medicamentoase intervine sensibilitatea individuală. Reacția medicamentoasă este considerată ca o formă particulară de hipersensibilitate. Rolul alergiei nu este suficient de bine cunoscut. Faptul că lipsesc argumentele majore : existența anticorpilor circulanți și a conflictului antigen-anticorp în ficat, pune la îndoială explicația după care substanțele medicamentoase ar provoca reacții asemănătoare cu cele din boala serului, anafilaxia experimentală sau sensibilitatea de tip tuberculinic (131).

Hepatitele medicamentoase pot fi separate în două forme : *a)* hepatita colestatică ; *b)* hepatita citolitică.

a) *Hepatita colestatică.* Numărul medicamentelor cu efect colestatic este foarte mare : antituberculoase, sulfamide, antitiroidiene de sinteză, arsenicale, diuretice, antireumatice, derivați ai fenotiazinelor, derivați sintetici ai hormonilor masculini. Denumirea de hepatită colestatică a fost dată de Hanger în 1939 (113), pentru că tabloul general se aseamănă cu cel din obstrucția biliară extrahepatică, fiind caracterizat prin predominanța absolută a semnelor de stază biliară asupra semnelor de insuficiență parenchimatoasă. Încadrarea leziunilor provocate de derivații de substituție ai testosteronului în grupul hepatitelor colestatice este justificată doar din punct de vedere clinic (sindrom tipic de colestază), deoarece cercetările experimentale și documentele anatomo-patologice pledează pentru acțiunea toxică a acestor produși.

Scanned with OKEN Scanner

Hepatita colestatică cea mai des întîlnită este cea provocată de clorpromazină. Ea constituie prototipul morfologic și clinic al tuturor hepatitelor colestatice. Clorpromazina și alte substanțe colestatice provoacă leziuni morfologice oarecum tipice : infiltrație interstițială inflamatorie cu mici focare de necroză și colestază evidentă. Faptul că icterul poate dispărea chiar în cursul tratamentului, că este însoțit de febră, erupții alergice cutanate și eozinofilie, pledează pentru un mecanism idiosincrazic. Modul de producere a icterului nu este încă deplin explicat. După ultimele cercetări, se crede că nu intervine nici ocluzia canaliculelor, nici vîscozitatea crescută a bilei, nici ruptura canaliculelor în spațiul Disse și nici obstrucția capilarelor biliare prin exsudat inflamator pericanalicular. Factorul cel mai important se pare că îl constituie permeabilizarea celulelor hepatice, permițînd un reflux de bilirubină directă din celule și/sau din canalicule în spațiile limfatice și sinusoide. În sprijinul acestei ipoteze sînt dovezile aduse de microscopia electronică, dovezi care au confirmat existența refluxului biliar prin celula hepatică. Barone și colab. (25) au observat la bolnavii tratați timp îndelungat cu largactil balonizarea reticulului endoplasmatic și modificări ale zonei citoplasmatice pericanaliculare. În vacuolele reticulului endoplasmatic și în veziculele lui Golgi apare material dens granulat, stadiul inițial al agregării lipofuscinice. Aceste aspecte sînt un indiciu al modificării polarității biliare. Un argument oarecum hotărîtor în această privință a fost adus de provocarea unui icter experimental cu ajutorul icterigeninei (un acid triterpenic), care suprimă secreția biliară și blochează excreția bilirubinei directe și indirecte, fără să producă modificări histologice în ficat.

b) *Hepatitele pseudovirale (citolitice).* În acest grup sînt cuprinse hepatitele medicamentoase al căror tablou general este comparabil cu acela realizat de hepatita epidemică, fiind potențial cirogene. Medicamentele incriminate în patogenia hepatitelor citolitice sînt inhibitoarele monoaminooxidazei (iproniazidaza etc.), anticonvulsivantele (hidantoina), antituberculoasele (P.A.S.), sulfamidele, antireumatismalele (cincofen), antibioticele fungice, clortetraciclina, antileucozicele (purinetolul).

Scanned with OKEN Scanner

Tabelul 1

Principalele medicamente incriminate în etiologia hepatitei citolitice (pseudovirale)

Hepatita colestatică		Hepatita citolitică	
Hormoni masculini	Metiltestosteron Novetandrolon	Inhibitorii aminoxidazei	Iproniazida Nialamida Feniprozina
Derivați ai fenotiazinei	Clorpromazina Trifluoperazina Promazina Mepazina	Anticonvulsivante	Trimetadion Hidantoină Fenacetiluree
Arsenicale	Arsenobenzol Arsfenamină Carbazon	Tuberculostatice	P.A.S. Izoniazida
Sulfamide	Sulfadiazină	Sulfamide	Sulfametoxipiridazina
Antitiroidiene	Tiouracil Metimazol	Antireumatice	Cincofen Fenilbutazone
Tuberculostatice	P.A.S.	Antibiotice	Clortetraciclină
Diuretice	Clorotiazida	Antileucozice	Mercaptopurina

Scanned with OKEN Scanner

Semnele de debut apar la 7—36 de zile după începerea tratamentului. Simptomatologia se inserează apoi treptat spre un tablou clinic aproape identic cu cel al hepatitei epidemice, evoluînd fie benign, fie foarte grav. Mecanismul de producere nu este încă suficient de bine cunoscut.

HEPATITE CRONICE

Insuficiența hepatică se manifestă în modul cel mai prestigios în hepatitele cronice. Aspectul clinic este foarte eterogen, în raport direct cu suprafața parenchimatoasă compromisă și cu activitatea mai mult sau mai puțin prodigioasă a regenerării celulare.

Noțiunea de hepatită cronică a fost conturată de Bloomfield în 1938 (23), dar a fost multă vreme considerată ca o stare precirotică. Individualizarea afecțiunii s-a făcut abia în ultimul deceniu. Deși parametrii clinici sînt oarecum unitari, varietatea leziunilor, a etiologiei și evoluției justifică rezervele care mai există cu privire la nosografie.

a) *Hepatitele cronice postinfecțioase* au o etiologie virală (85%), bruceloasă, tifică, reumatismală, tuberculoasă, micotică, sifilitică, paludică etc. Leziunile au caracter inflamator-necrotic de intensități variabile, interesînd parenchimul, mezenchimul și căile biliare, păstrînd intactă citoarhitectonica hepatică și avînd tendință la inactivare și stabilizare. Dacă reacția de apărare și adaptare nu localizează procesul, se ajunge la ciroze nodulare hipertrofice și atrofice sau chiar la ciroze biliare cu icter.

b) *Hepatitele cronice predominant degenerative* sînt provocate de diferiți agenți : alcoolism, deficiențe nutriționale, tulburări gastrointestinale, fenomene alergice locale sau generale, agenți toxici endogeni sau exogeni etc.

Patogeneza variază după agentul etiologic. În hepatitele cronice prin factori nutriționali sau care însoțesc afecțiunile gastrointestinale se întîlnesc leziuni dismetabolice degenerative (încărcare grasă celulară) și o alterare a structurii proteice celulare, putîndu-se ajunge chiar

Scanned with OKEN Scanner

la degenerescența și necroza celulelor hepatice. Hepatitele cronice alcoolice se confundă cu stările poststeatozice (stări precirotice), fiind consecința alterărilor celulei hepatice datorită scăderii cofactorilor și elementelor constituente, care în condiții normale mențin în celulă o activitate enzimatică și păstrează însăși structura celulei. În urma interferării acestor factori și a metabolismului proteic intracelular viciat au loc degenerări celulare urmate de distrugere și apoi de cicatrice fibroase (36).

Îndepărtarea factorilor cauzali oprește sau vindecă în general procesul lezional, de aceea fenomenele clinice ale insuficienței hepatice sînt foarte estompate și variabile ca intensitate.

CIROZE HEPATICE

1. **Ciroza nutrițională (alcoolică).** Evoluează sub forma cirozei Laennec. Ciroza alcoolică este precedată de steatoză hepatică. Factorii care prezidează la transformarea cirotică a steatozei nu sînt cunoscuți, de aceea nu toți alcoolicii fac ciroză *(ne devient cirhotique qui veut)*. Leziunile cirogene se caracterizează prin degenerări de tip acidofil și o hiperhidratare celulară pînă la hialinizarea citoplasmei. Degenerescența celulară se termină prin necroza parenchimului, la care se asociază leziuni minime inflamatorii. La început, necrozele au tendința la cicatrizare, mai tîrziu, după ani întregi, în urma necrozelor centrolobulare și de la periferia lobulului se formează noi cicatrice, care duc în final la mutilarea lobulului hepatic.

În forma obișnuită, scleroza cirogenă se instalează treptat și apar progresiv semne ale insuficienței parenchimului hepatic, asociate ulterior cu ascită. În forma icteroedematoasă ascitică trepiedul clinic e format din : icter, protruzia abdominală și edeme (136). Explorările funcționale indică perturbări progresive ale funcțiilor celulei hepatice și o reacție inflamatorie mezenchimală. Evoluția se face prin unde evolutive spre hemoragii fatale sau spre coma hepatică, prăbușirea totală a funcțiilor celulare. Forma hipertrofică este mult timp compensată și are o evoluție mai lungă (8—10 ani).

Scanned with OKEN Scanner

Elementul endocrin, cu modificările sale fiziologice, constituie un factor agravant pentru cirozele hepatice. Loeper a arătat că femeile cărora li s-au extirpat ovarele fac mai ușor sindroame hemoragice. Noi am publicat cîteva cazuri de ciroză la femei, care s-au agravat prin menopauză (95).

Atunci cînd funcția bacteriopexică a ficatului este compromisă, infecții diferite cu colibacili, salmonele, cu stafilococi etc. pot da naștere unor bacteriemii, care pot declanșa o I.H. acută extrem de severă. Consumul de alcool sau alimentația nerațională pot agrava starea de denutriție existentă, contribuind la dezechilibrarea morfofuncțională a ficatului prin intervenția unor noi secvențe lezionale. Consumul de medicamente din grupul celor hepatotoxice poate agrava insuficiența funcției de detoxifiere hepatică. Un icter generat de infecții virotice suprăadăugate, de microtrombi biliari sau de necroze celulare întinse influențează evoluția unei ciroze și declanșează come terminale.

2. **Cirozele postnecrotice (posthepatitice).** Se prezintă sub aspectul cirozei Laennec sau al cirozei biliare. Cînd evoluează ca o ciroză Laennec, se deosebește de ciroza nutrițională prin următoarele :

— apare la o vîrstă mai tînără, chiar la copii (ciroze juvenile) ;

— evoluează mai rapid, de aceea circulația colaterală se organizează în special pe calea circulației interne (esofagiene și gastrice) și mai puțin pe calea circulației colaterale superficiale, care rămîne discretă ;

— ficatul este de obicei mărit, fără tendință la atrofie decît în faza finală ;

— decompensarea parenchimului hepatic e mai precoce, fapt care explică apariția explozivă a steluțelor vasculare și a hemoragiilor cutaneo-mucoase ;

— lichidul de ascită e mai bogat în proteine din cauza conținutului crescut în limfă ;

— tulburările biliare și stările icterice sînt mai frecvente, demonstrînd participarea proceselor colestatice.

3. **Cirozele biliare.** Pot fi primitive și secundare. Cele secundare sînt consecința sindromului biliar obstructiv de cauză mecanică, nediagnosticat la timp și astfel privat

Scanned with OKEN Scanner

de intervenția chirurgicală. Cele primitive îmbracă mai multe aspecte. În ciroza biliară Hanot, leziunea caracteristică este colangita și pericolangita. Forma Hanot-Roessle se deosebește de precedenta prin faptul că procesul interesează și canalele mai mari (colangită intra- și extrahepatică). În boala Hanot-McMahon, procesul colangitic poate fi congenital. În ciroza biliară Hanot-Kiener obstrucția este realizată prin noduli limfomatoși, susceptibili la regresie după corticoterapie.

Indiferent de forma clinică, procesul histologic începe periportal și distruge celulele hepatice vecine, avînd ca urmare zone liniare de necroză periportală. Presiunea crescută în spațiul port împinge cordoanele celulare distruse și în aceste condiții restituția nu se mai face ortotipic, ci sub formă de fibroze periportale dispuse neregulat, cuprinzînd în ele zone de parenchim sub formă de ghirlande, în care se văd vene centrolobulare dispuse excentric.

Simptomatologia clinică este destul de caracteristică : icter permanent, slăbire progresivă, osteoporoză, adenopatii, ficat mare și sensibil, splenomegalie. Fosfatazele alcaline și leucinaminopeptidaza sînt crescute, împreună cu gammaglobulinele și colesterolul total. În mod constant se întîlnește hipoprotrombinemie.

În formele primitive, creșterea colesterolului sanguin este atît de exprimată, încît se depune sub formă de xantoame (ciroza biliară xantomatoasă descrisă de Thannhauser).

4. Hemocromatoza (ciroza pigmentară). Este consecința iritației cronice a pigmenților ferici (hemosiderina, hemofuscina, respectiv lipofuscina) asupra ficatului. Excesul de pigmenți ferici poate proveni, fie din hemoliză, fie dintr-o resorbție masivă de fier sau dintr-o eroare metabolică înnăscută privind transportul și depozitarea fierului. Încărcarea cu lipofuscină a organitelor celulare interferează anumite funcții ale celulei hepatice, ducînd la degenerescența și necroza celulară, urmată de încărcarea ficatului cu țesut scleros ca în orice ciroză (38).

Diagnosticul reiese din trepiedul simptomatologic : melanodermie, ciroză și tulburări endocrine. Mulți ani lipsesc semnele insuficienței hepatice și ale hipertensiunii

portale. Deseori însă, se supraadaugă un cancer hepatic, determinat probabil de efectul iritativ al granulațiilor de fier asupra celulei hepatice. Anemia rebelă la tratament este urmarea absorbției deficitare a acidului folic la nivelul mucoasei intestinale infiltrată cu pigment feric.

Celelalte ciroze apărute în sindromul Wilson, pseudoscleroza Westphal-Strümpell, boala Gaucher, boala Niemann-Pick, glicogenoza, galactozemia etc. sau cirozele vasculare de tip Hutinel sau Pick sînt foarte rare. În aceste afecțiuni, ciroza și fenomenul de I.H. apar ca suferințe asociate bolii de bază.

BOLI METABOLICE

BOLI ALE METABOLISMULUI GLUCIDIC

1. **Glicogenoza.** Este o tezaurismoză prin erori înnăscute ale metabolismului glucidic privind metabolizarea defectuoasă a glicogenului, care se acumulează în țesuturi.

Tipul I este cunoscut ca boala van Gierke-van Creveld sau policoria hepatică glicogenă Debré. Apare în prima săptămînă a vieții, cu : hepatomegalie, hipoglicemie, apetit exagerat, tahipnee, halenă fetidă, slăbire, vărsături și rareori convulsii. Deficitul enzimatic constă în lipsa glucozo-6-fosfatazei, deci blocarea ultimei secvențe de degradare a glicogenului, care din această cauză se acumulează în ficat și în rinichi.

Tipul III. Boala Forbes. Cauza constă într-un deficit în amilo-1-6-glucozidază, cu degradarea parțială a glucozei prin fosforilază. Consecința va fi acumularea anormală a glicogenului în ficat, inimă și mușchi. Se manifestă prin : hepatomegalie, hipotonie musculară, întîrziere în creștere.

Tipul IV. Boala Andersen. Forma hepatică cirogenă este provocată de un deficit în amilo-1-4, 1-6-transglucozidază, ceea ce are drept consecință tulburări în sinteza glicogenului, cu acumulare de glicogen anormal în ficat. Boala apare în primii ani ai vieții și se manifestă prin : hepatomegalie, ascită, edem și icter.

Tipul V. Boala Hers este caracterizată prin deficit în hepatofosforilază (activitate în jur de 30%), cu acti-

Scanned with OKEN Scanner

vitate normală a glucozo-6-fosfatazei și amilo-1, 6-glucozidazei.

2. Fructozuria se manifestă sub două forme: *a)* fructozuria benignă, determinată de absența fructokinazei (în consecință, fructoza nu se mai poate transforma în

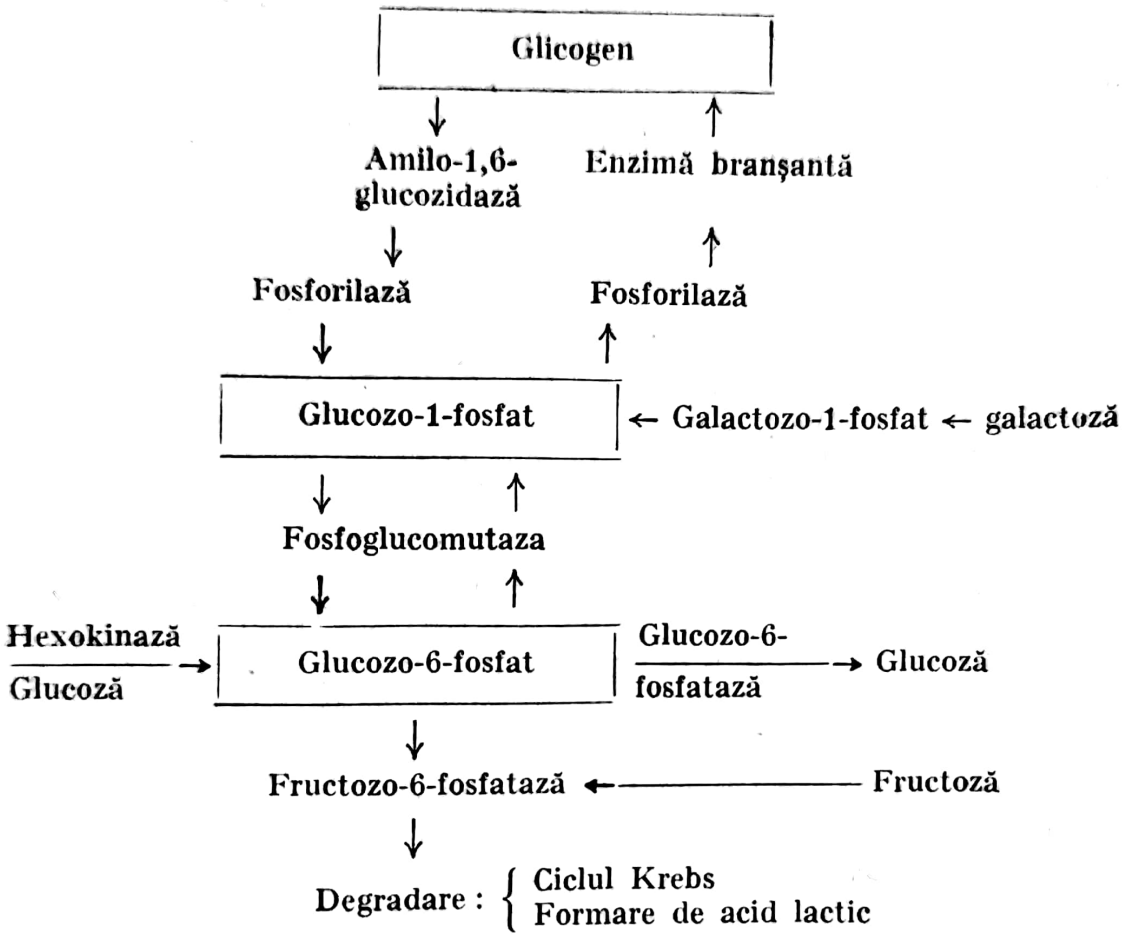

Fig. 6. — Metabolismul glicogenului: leziunea enzimatică în glicogenoză.

glucoză); *b)* intoleranța congenitală la fructoză, provocată de absența aldolazei. Ambele sînt boli congenitale recesive autosomice și se manifestă prin vărsături după ingestia de fructe sau de zaharoză și prin crize de hipoglicemie cu transpirații, sincopă, convulsii, comă.

3. Pentozuria esențială (Salnovski și Iastrowitz, 1892). Este o boală congenitală cu transmisie recesivă observată în special în Europa Centrală. Cauza constă în existența unor defecte de oxidare a acidului glicuronic. O enzimă

anormală transformă acidul glicuronic în zaharurile cetocenice L-xiluloza și L-xilcetoza. Se manifestă prin stări depresive și manifestări alergice (migrene).

4. **Galactozemia.** Este caracterizată prin imposibilitatea transformării galactozo-6-fosfat în glucozo-1-fosfat din

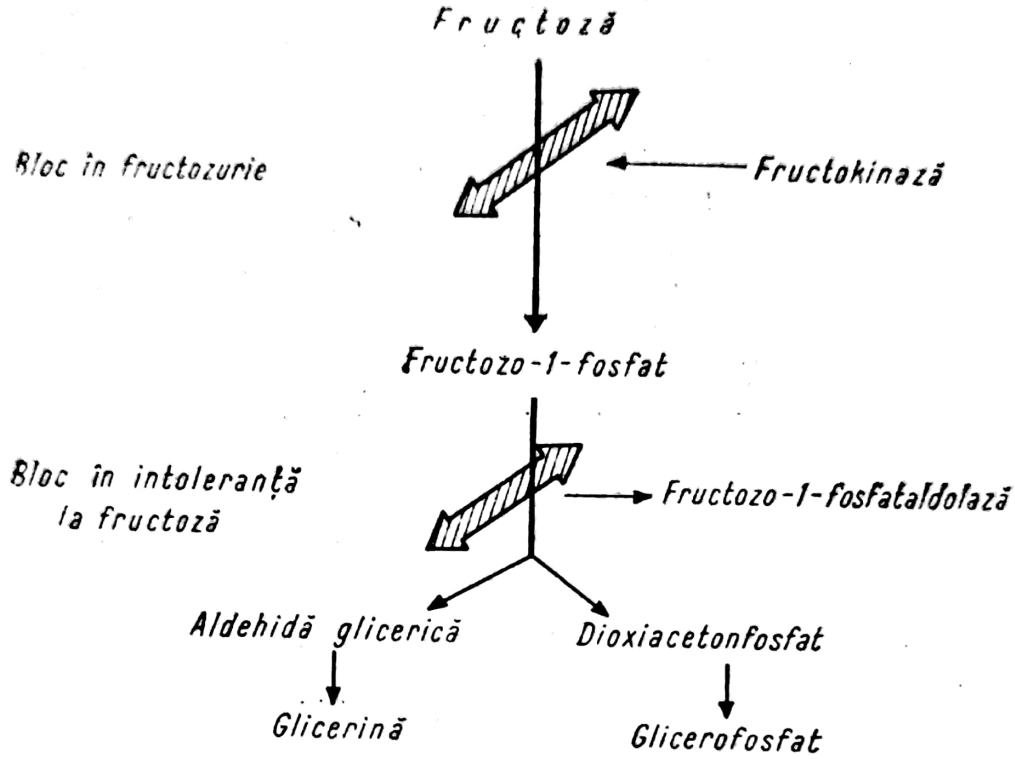

Fig. 7. — Metabolismul fructozei: leziunea enzimatică în fructozurie și în intoleranța la fructoză (după Dal Monte).

cauza unui defect în uridintrifosfatgalactozotransferază. Prezența galactozei în sînge va determina leziuni oculare (cataractă), cerebrale (întîrziere mintală), renale (aminoacidurie) și hepatice (hepatomegalie).

BOLI ALE METABOLISMULUI PROTEINELOR

1. **Tirozinoza** (p-oxifeniluria) se caracterizează prin tulburarea și descompunerea tirozinei de către ficat. Bolnavul elimină prin urină cantități mari de tirozină și acid p-oxifenilpiruvic.

2. **Cistinoza** (boala Lignac, boala Kauffmann-Abderhalden-Lignac). Este o tulburare metabolică generală a

Scanned with OKEN Scanner

aminoacizilor sulfurați, în special a cistinei, care se depune în ficat, splină, rinichi, ochi, sistem reticulohistiocitar. Boala apare asociată cu sindromul Toni-Debré-Fanconi și se manifestă prin hepatomegalie, splenomegalie și nanism.

3. **Degenerescența hepato-lenticulară** (boala Wilson). Apare la copii sau adolescenți, fiind caracterizată prin tulburări neurologice, tulburări ale funcției renale și tulburări pigmentare (inel Kayser-Fleischer). Este provocată de absența congenitală a ceruloplasminei (o α-globulină) care reprezintă forma de transport a cuprului în organism. În lipsa acesteia, cuprul este depozitat în special în ficat, unde poate genera o ciroză hepatică.

BOLI ALE METABOLISMULUI LIPIDELOR

1. **Boala Gaucher.** Se caracterizează prin depunerea kerazinei (glucocerebrozid) în diverse organe (ficat, splină) din cauza lipsei unei enzime care catalizează legarea zahărului de un acceptor. Simptomul major este splenomegalia asociată cu hepatomegalie dureroasă. Pielea prezintă o coloratie brun-galbenă, iar la nivelul ochilor se observă o formație grasă, triunghiulară așa-numita *pinguecula*. Se mai întîlnesc adenopatii și modificări osoase (rarefacții, dureri, fracturi). În evoluția bolii apar fenomene discrete de insuficiență hepatică, iar mai tîrziu se poate instala o ciroză hepatică necrotic-steatozică.

2. **Boala Harbis-Müller** sau hipercolesterolemia familială xantomatoasă. Se caracterizează prin depunere de colesterol în vase, ficat, rinichi, tegumente. Din punct de vedere clinic, pe primul plan stau fenomenele de tireotoxicoză, crizele de angină pectorală, depunerile xantomatoase în piele, hepatomegalia și semne discrete de insuficiență hepatică.

3. **Ciroza hepatică familială.** Face parte din grupul lipoidozelor, fiind caracterizată prin tezaurizarea colesterolului, consecința unei anenzimii sau hipoenzimii.

Clinic, se prezintă la început ca o hepatomegalie discretă cu hiperlipidemie. În acest stadiu, fenomenele de insuficiență hepatică sînt extrem de discrete. Treptat,

Scanned with OKEN Scanner

însă, se dezvoltă semnele unei ciroze hepatice hepatosplenomegalice cu ascită și hipertrofia ganglionilor abdominali și toracici. În lichidul de ascită se pot întîlni celule spumoase mari în cantitate mare.

BOLI ALE METABOLISMULUI HEMOGLOBINEI

Porfiria hepatică. Este o boală metabolică congenitală, în care se produc, fie porfirine patologice, fie cantități mari de derivați porfirinici. Diagnosticul se pune pe eliminarea urinară a coproporfirinelor (precursori porfirinici) și pe triada simptomatologică : colici abdominale repetate, tahicardie și hipertonie. Tulburările hepatice sînt destul de discrete, suferința ficatului făcîndu-se simțită abia în stadiile mai evoluate ale bolii.

COLAGENOZE

1. Reumatismul Bouillaud-Sokolski. În reumatismul Bouillaud-Sokolski, pe lîngă leziunile cardiovasculare, articulare, subcutanate, aponevrotice, pulmonare, renale, peritoneale, splenoganglionare se întîlnesc și leziuni hepatice nespecifice (179). Cele mai frecvente sînt steatoza, congestia și inflamația discretă a spațiilor portale. Uneori pe primul plan stau necrozele centrolobulare, ca rezultat probabil al efectului toxic al salicilterapiei asupra parenchimului și al anoxiei hepatice prin stază cardiacă (10). După Sotgiu (217), leziunile necrotice ar fi expresia unei veritabile hepatite specifice.

Semnul clinic cel mai important este hepatomegalia dureroasă, de consistență crescută. Insuficiența hepatică este deplin compensată și se manifestă prin semne clinice mici, care trec în general neobservate, deoarece sînt mascate de simptomatologia bolii de bază. Metodele de explorare funcțională arată însă modificări destul de pregnante ale funcțiilor hepatice. După Nesterov (159) și Stoia (221), funcțiile cele mai tulburate ar fi sinteza protrombinei, funcția de conjugare, funcția de conversiune a galactozei în glucoză (galactozuria) și funcția de

Scanned with OKEN Scanner

metabolizare a pigmenților biliari (urobilinogenuria). Boala poate evolua spre ciroză reumatismală (159). Păunescu-Podeanu (172) atrage atenția asupra incidenței posibile a hepatitei reumatismale icterigene în unele cazuri de reumatism.

2. **Lupusul eritematos difuz diseminat.** Participarea ficatului în evoluția lupusului eritematos difuz diseminat constituie încă subiectul a numeroase dispute. Astăzi se acceptă că afectarea ficatului în cursul bolii este sporadică și rămîne pe planul al doilea față de celelalte determinări ale bolii de fond : cutanate, articulare, seroase, renale, endocardice (60, 78, 121). Hepatita de însoțire a lupusului eritematos difuz diseminat, atunci cînd există, evoluează latent, fără semne clinice evidente. Leziunile hepatice sînt discrete și au un caracter nespecific, rezumîndu-se la infiltrate portale discrete fără reacții celulare inflamatorii. Uneori se supraadaugă leziuni de scleroză și hialinizări limitate. În sfîrșit, este posibil ca examenul anatomopatologic să nu depisteze nici o alterare hepatică. Leziunile hepatice devin mai pregnante cînd se asociază glomerulonefroza lupică și după tratamentul cronic cu derivați cortizonici. În ultimul caz apar necroze perilobulare și intralobulare, iar dacă corticoterapia a declanșat o hipertensiune arterială, necrozele celulare au o dispoziție centrolobulară, fiind urmate de cicatrice fără tendință extensivă (177).

Semnele clinice hepatice din lupusul eritematos difuz diseminat sînt foarte discrete. În cazuri extrem de rare, cînd în tabloul clinic incipient este prezentă hepatomegalia, problema diagnosticului devine extrem de dificilă, mai ales cînd lipsesc celelalte semne, iar boala de colagen nici nu este evocată în diagnosticul diferențial. În stabilirea diagnosticului, probele de disproteinemie nu au nici o valoare. Mai importante sînt anemia (eventual cu caracter hemolitic, asociată cu purpura trombopenică Damesheck), leucopenia cu eozinofilie, creșterea vitezei de sedimentare a hematiilor. Prezența fenomenului L.E., a rozetelor lupice și a corpilor hematoxilinici Gross permite diagnosticul pozitiv.

Dar chiar și în prezența documentelor biologice și clinice, diagnosticul diferențial față de hepatita lupoidă

Scanned with OKEN Scanner

întîmpină mari greutăţi. Sindromul hepatitei lupoide, atît de controversat astăzi, a fost descris de Mackay în 1956 (150). Hepatita lupoidă este mai frecventă la femeile între 20—30 ani (8/10) şi debutează cu dureri epigastrice, febră intermitentă şi artralgii febrile. Semnele obiective ale lupusului eritematos diseminat sînt în general discrete şi se rezumă la roşeaţa feţei, exantem eritematos discoidal, teleangiectazii şi eritroză palmară. Ca manifestări hepatice, pe primul plan stau semnele unei hepatite subacute prelungite sau ale unei ciroze metanecrotice. Icterul şi hepatomegalia apar în proporţie de 2/1. Uneori întîlnim splenomegalie, ascită, varice esofagiene (hemoragii) şi tulburări menstruale. În formele complete, laboratorul pune în evidenţă, ca şi în lupusul eritematos difuz diseminat, hipergammaglobulinemie, hiperproteinemie, celule Hargraves, anticorpi antificat (8/10), corpi Gross. Nici biopsia hepatică nu poate face diferenţierea faţă de lupusul eritematos difuz diseminat, pentru că şi aici lipsesc leziunile de hepatită. Infiltraţiile limfoplasmocitare şi discreta fibroză difuză a ficatului nu au o refrangibilitate specifică. În cursul remisiunilor, leziunile hepatice pot să dispară aproape complet, cel puţin pentru un timp oarecare, iar testele funcţionale se normalizează. Abia mai tîrziu se pot constitui leziuni de ciroză de tip postnecrotic.

Simptomatologia aproape identică cu cea a lupusului eritematos difuz diseminat, precum şi faptul că aspectul imunologic al hepatitei lupoide se întîlneşte în unele hepatite virotice, hepatite cronice şi ciroze postnecrotice justifică rezervele cu privire la nosografie şi cer un discernămînt foarte atent, o disjuncţie prudentă în elaborarea diagnosticului.

3. **Poliartrita cronică evolutivă.** În cursul evoluţiei poliartritei cronice evolutive pot apărea leziuni hepatice cu caracter staţionar şi inestimabile clinic. Afectarea ficatului apare sub egida fenomenelor imunoalergice. Ficatul se aseamănă uneori cu cel din amiloidoza incipientă.

4. **Boala serului.** Hepatomegalia este observată aproape cu regularitate în boala serului, fiind, de regulă, corelată cu hepatita seroasă. Dat fiind caracterul fluxionar şi reversibilitatea rapidă a fenomenului biologic-

Scanned with OKEN Scanner

imunologic, insuficiența hepatică este efemeră și nu se trădează prin nici un semn clinic.

5. **Periarterita nodoasă.** În cursul periarteritei nodoase, ficatul poate deveni sediul unor mici infarcte obiectivate clinic prin dureri discrete în hipocondrul drept. În unele cazuri, leziunile hepatice sînt mai întinse, fiind determinate de hemoragii, procese degenerative și scleroze difuze. Fenomenele de insuficiență hepatică, la început discrete, se accentuează treptat, pe măsură ce leziunile hepatice îmbracă aspectul morfologic al cirozei hepatice postnecrotice.

6. **Dermatomiozita.** Uneori, în cursul dermatomiozitelor apar leziuni hepatice necrotice, manifestate clinic prin hepatomegalie și icter. Geneza necrozelor celulare nu este bine cunoscută. Se pare că se datoresc unei hepatite epidemice supraadăugate și mai puțin leziunilor hepatice propriu-zise.

AMILOIDOZA

Afectarea ficatului este mai frecvent întîlnită în amiloidoza secundară, decît în cea primară. Ficatul este dur și hipertrofiat, conținînd foarte mult amiloid, din care motiv la secțiune apare translucid. Histologic, se observă cum această substanță se depune pe rețeaua de reticulină, ducînd la atrofia celulelor hepatice. Manifestările clinice ale amiloidozei secundare sînt dominate în special de afectarea rinichilor, insuficiența hepatică fiind mai rar observată. Totuși, asociația sindromului nefrotic cu leziunile hepatice poate fi exigibilă în patogenia edemelor sau ascitei (173).

Caracteristica amiloidozei secundare este reversibilitatea leziunilor în urma tratării bolii primare. Datele de laborator arată modificări electroforetice în sensul unei hiperalfagammaglobulinemii, creșterea fosfatazei alcaline, eventual hiperlipidemie și retenție de B.S.P. Diagnosticul de amiloidoză se precizează cu ajutorul roșului de Congo (testul e pozitiv dacă după administrarea colorantului în doză de 1/2 mg/kilocorp, acesta nu dispare complet din sînge după o oră). Noi am obținut totdeauna rezul-

Scanned with OKEN Scanner

tate foarte bune prin examinarea amiloidului pe un fragment obținut prin biopsie rectală.

Amiloidoza însoțește febra familială mediteraneană, o formă subintrantă a bolii periodice descrise de Reimann-Siegal-Cattan-Mamou. Afecțiunea se întîlnește în bazinul mediteranean, Armenia, Irak și Izrael. La noi a fost descris un caz de Goia și Rub. Cauza bolii este o eroare înnăscută de metabolism, fiind caracterizată prin acumulare de steroizi pirogeni și sinteza anormală a proteinelor (Melnikov). Se manifestă clinic prin accese scurte de febră cu o durată de 1—5 zile, hepatomegalie, splenomegalie, dureri abdominale, toracice sau articulare, la care se asociază o poliserozită recurentă, contractură abdominală, lichid pleural și articular. Tabloul clinic este completat de existența semnelor unei amiloidoze renale și depunerea unor coloizi de natură amiloidă pe membrana Brucker. Examenele de laborator nu indică decît discrete semne ale insuficienței hepatice.

ALTE AFECȚIUNI

1. **Hipoproteinemia idiopatică.** Descrisă de Meyer-Bisch în 1925 și apoi de Myers și Taylor în 1933, este o afecțiune caracterizată prin edeme mari, albe, moi, pufoase, interesînd membrele inferioare și regiunea lombară și survenind în puseuri. Uneori se asociază ascită cu lichid sărac în proteine și numai în mod excepțional o colecție pleurală. Din cînd în cînd apar crize tetanice hipocalcemice. (În opoziție cu hipoproteinemia idiopatică, în ultimul timp se încearcă individualizarea unei alte entități : hipergammaglobulinemia progresivă cu hiperproteinemie al cărei determinism hepatic este asemănător celui din hepatita lupoidă.)

Ficatul este moderat mărit și în plasmă se găsește o hipoproteinemie importantă (în medie 30—40%) și hipocalcemie. Boala se asociază cu excreția anormală a proteinelor plasmatice prin tubul digestiv (gastroenteropatie exsudativă cu steatoree).

2. **Fibroangioadenomatoza ficatului.** Descrisă de Potter în 1952, face parte din cadrul bolii polichistice. Este o displazie prin tulburări de embriogeneză, cu disgenezia

Scanned with OKEN Scanner

congenitală vasculobiliară a ficatului, malformația spațiului port, hiperplazia angiomatoasă și dilatația chistică a canalelor biliare, fibroză portală, deseori asociată cu rinichi polichistic. Interesează în special copiii între 5—10 ani, fiind o boală genetică cu caracter recesiv autosomic (2).

Semnele clinice sînt : dureri abdominale, circulație colaterală parietoabdominală și rareori ascită. Semnele de insuficiență hepatică rămîn destul de discrete.

3. **Sindromul Leslie-Zieve.** Apare în alcoolismul cronic, fiind caracterizat biologic prin triada hiperbilirubinemie, anemie hemolitică și hiperlipidemie cu hipercolesterolemie. Substratul morfologic este al unei steatoze postalcoolice și se manifestă clinic prin stare subfebrilă, hepatomegalie moale, eventual cu icter, dureri în partea superioară a abdomenului, anorexie, greață și vărsături (2).

4. **Ciroza idiopatică din menopauză.** Apare în cadrul tulburărilor generale din menopauză. Se manifestă prin : pigmentații cutanate pe zonele descoperite, artralgii, tendință la hemoragii și manifestări alergice. Faptul că examenele de laborator arată o hiperproteinemie cu hiperglobulinemie și că ciroza are un caracter postnecrotic, orientează etiologia probabilă spre hepatita epidemică anicterigenă dezvoltată pe o reactivitate particulară hepatică și generală (41, 2). Această modificare a terenului din menopauză explică și frecvența mai mare a cirozelor biliare xantomatoase la femeile între 45—55 ani.

Într-una din publicațiile noastre cu privire la cirozele hepatice la femei (95) am arătat că factorul endocrin are o importanță de necontestat în ceea ce privește forma clinică și evoluția bolii. Elementul major, oarecum specific, care domină tabloul clinic este frecvența mare a sindromului icteric, la care se adaugă preponderența față de bărbați a instabilității neurovegetative a transpirațiilor, tahicardiei și a labilității psihoemoționale (75% față de 45% la bărbați). Invers, sindromul retenției hidrice ascita, edemele, circulația colaterală sînt mai discrete decît la bărbați.

5. **Boala Rendu-Osler.** Pe baza celor peste 2 000 de cazuri publicate pînă în prezent s-a putut stabili o inci-

Scanned with OKEN Scanner

denţă crescută a cirozelor hepatice la bolnavii cu purpură teleangiectazică Rendu-Osler-Weber.

Împreună cu Hoancă O., Lazăr L. şi Demayo A. (94) am publicat observaţiile noastre făcute pe trei cazuri de boală Rendu-Osler internate în ultimul timp în Clinica Medicală Brîncovenesc, dintre care două au îmbrăcat aspectul tipic al cirozei hepatice, iar unul pe cel de hepatită cronică. Concluziile noastre confirmă părerile multor autori (29, 201) că între cele două afecţiuni există o legătură certă. Totuşi, leziunile hepatice apar mai rar decît ar fi necesar pentru a fi considerate ca element obligatoriu al formelor comune de boală Rendu-Osler, fapt care contrazice părerile lui Touraine şi Rooschutz (189. 232). În ceea ce priveşte patogenia, părerea noastră este că ciroza hepatică se dezvoltă sub influenţa unor factori supraadăugaţi pe o leziune constituţională a ţesutului conjunctiv, în general, şi al endoteliului vascular şi mezenchimului hepatic, în special.

6. **Stările de şoc.** Acumularea multor observaţii clinice şi experimentale impune concluzia că ficatul funcţionează anormal în stările de şoc. În şocul experimental au loc tulburări circulatorii urmate de anoxia celulelor hepatice, puse pe seama hiperactivităţii factorului vasodilatator hepatic (V.D.H.). În şocul uman a fost semnalată reducerea consumului local de oxigen, dispariţia glicogenului din ficat şi diminuarea activităţii enzimatice, ceea ce presupune prezenţa unei atingeri hepatice. În unele cazuri de şoc traumatic sau de eclampsie pot apărea ictere determinate de necroze hepatice întinse (204).

7. **Insuficienţa cardiacă.** În insuficienţa cardiacă globală, puncţia hepatică biopsică a ficatului a surprins cîteva aspecte caracteristice, ca stază, hemoragii sinusoidale şi necroze în focar ale celulelor hepatice. Necrozele sînt atît centrolobulare, cît şi perilobulare, fiind unite prin punţi de cordoane celulare necrozate. Zonele necrozate suferă ulterior un proces de scleroză, iar ţesutul indemn se dezvoltă sub formă de noduli, ajungîndu-se în final la ciroza cardiacă. Clinic, se manifestă sub forma unei hepatomegalii dureroase, cu marginea inferioară a ficatului fermă şi rotunjită, la care se asociază puls hepatic, reflux hepatojugular, ascită şi iminenţă de comă hepatică,

Scanned with OKEN Scanner

în special la bolnavii cărora li s-a administrat clorură de amoniu (16, 202).

8. **Cancerul hepatic.** Cancerul hepatic secundar nu evoluează de obicei cu semnele clinice și biologice ale insuficienței hepatice, celulele restante putînd face față nevoilor metabolice ale organismului. În cazul cînd metastazele hepatice se întind pe o mare suprafață din ficat, probele biologice se alterează, iar la toxemia canceroasă se supraadaugă insuficiența hepatică. Cele mai semnificative teste ale deficitului hepatic sînt creșterea fosfatazelor alcaline, a α_2-globulinelor și a mucopolizaharidelor, asociate cu întîrzierea eliminării B.S.P. Cînd cancerul hepatic este primitiv și se dezvoltă pe o ciroză hepatică, pe lîngă hiperglobulinemie și pozitivarea testelor de floculare proprii cirozei, se adaugă pozitivarea probelor menționate înainte.

9. **Angiohepatitele cronice.** Pot evolua cu semne discrete : somnolență și astenie postprandială tardivă, anorexie, greață, dezgust de fumat, jenă în hipocondrul drept, flatulență, migrene, tendință la hemoragii mici cutaneomucoase. Ficatul este dur și mărit de volum, iar splina de multe ori este palpabilă și dureroasă. Semnele subsidiare biologice atestă existența unei insuficiențe funcționale a celulei hepatice, manifestată prin valori ceva mai crescute ale transaminazei glutamicpiruvice și a fosfatazelor alcaline, pozitivarea testelor de disproteinemie, V.S.H. accelerată și prelungirea timpului de eliminare a B.S.P. prin bilă.

10. **Tuberculoza hepatică,** deși însoțește în proporție de 5/1 tuberculoza pulmonară, expresia sa clinică este foarte săracă, aproape inexistentă. Singurele manifestări clinice mai evocatoare, în cazul cînd tuberculoza pulmonară și cea hepatică evoluează concomitent, sînt citopenia sanguină, ascita și icterul, ultimele două provocate de compresiunea hilului hepatic prin noduli tuberculoși. În una din publicațiile anterioare (89) am descris cazul unui bolnav cu icter mecanic produs prin hipertrofia ganglionilor hilului hepatic, cu prăbușiri repetate în comă hepatică și reveniri după administrare de glucoză intravenos. Coma însoțită de hipoglicemie (fapt neobișnuit) poate fi pusă pe seama inhibării enzimelor necesare glico-

Scanned with OKEN Scanner

lizei. Tuberculoza asociată cu etilism cronic poate genera steatoze hepatice și scleroze, care pot duce la o reală insuficiență hepatică.

11. Sifilisul hepatic este însoțit rareori de fenomene ale insuficienței hepatice, ca de altfel și abcesul hepatic sau echinococoza ficatului, din cauza acoperirii deficitului funcțional al zonelor afectate prin activitatea compensatoare a parenchimului sănătos restant. Totuși, se știe că sifilisul și tratamentul arsenical (astăzi părăsit) au o activitate nocivă recunoscută pentru ficat și pot declanșa leziuni difuze hepatice acompaniate de fenomene discrete sau grave de insuficiență hepatică.

Scanned with OKEN Scanner

PATOLOGIE BIOCHIMICĂ

Funcţiile ficatului pot fi, în mod arbitrar, schematizate astfel :

funcţia de secreţie biliară ;
funcţia metabolică : glucidică, proteică, lipidică etc. ;
funcţia de depozitare a metalelor şi vitaminelor ;
funcţia de detoxifiere a organismului.

TULBURĂRI ÎN SECREŢIA BILIARĂ

Bila este produsul de secreţie externă a ficatului. Constituenţii principali sînt : sărurile biliare, colesterolul, pigmenţii biliari, lecitina şi acizii graşi superiori. În patologia hepatică, cel mai important rol îl joacă pigmenţii biliari, care nu sînt altceva decît deşeuri nerecuperabile ale hemului şi protoporfirinei. Locul de formare a pigmenţilor biliari este sistemul reticuloendotelial. Bilirubina provine din hematiile cu vîrsta peste 120 de zile. După ce se desface puntea methemică din inelul hemului, se obţine verdoglobina (coleglobina), care, fiind părăsită de fier şi de globină, se transformă în biliverdină, care apoi, prin reducere rapidă, devine bilirubină.

Bilirubina circulă în plasmă legată de albumină şi în cantitate mai mică de α_2-globulină, sub forma unui complex pigment-proteină. La transportul pigmenţilor biliari iau parte şi fosfolipidele care solubilizează bilirubina glicuronoconjugată. Experienţele lui Harison au arătat că bilirubina difuzată la nivelul ficatului se concentrează la suprafaţa endoteliului celulei hepatice şi apoi trece la microzomi pentru conjugare. Glicuronatul de bilirubină este apoi excretat în bilă printr-un proces de concentrare la nivelul aparatului Golgi şi al membranelor care vin

în contact cu canaliculele biliare. Procesul de conjugare cu acidul glicuronic se face la nivelul grupărilor hidroxilice sau carboxilice (respropionil) cu ajutorul unor reacții care necesită prezența uridinfosfatglucozei (UDPG) și ATP:

1. UDP $\xrightarrow{\text{UDPkinază}}$ + ATP $\longrightarrow$ UTP + ADP

2. UTP + glucoză – 1P $\xrightarrow{\text{UDPglucozopirofosfatază}}$ UDP – acid glicuronic + P – P

3. UDP – glucoză $\xrightarrow[\text{UDPglucozodehidrogenază}]{\text{2NAD}}$ UDP – acid glicuronic + + $2NADH_2$

4. UDP – acid glicuronic + bilirubină $\xrightarrow{\text{UDPtransglicuronidază}}$ UDP + + bilirubină diglicuronid

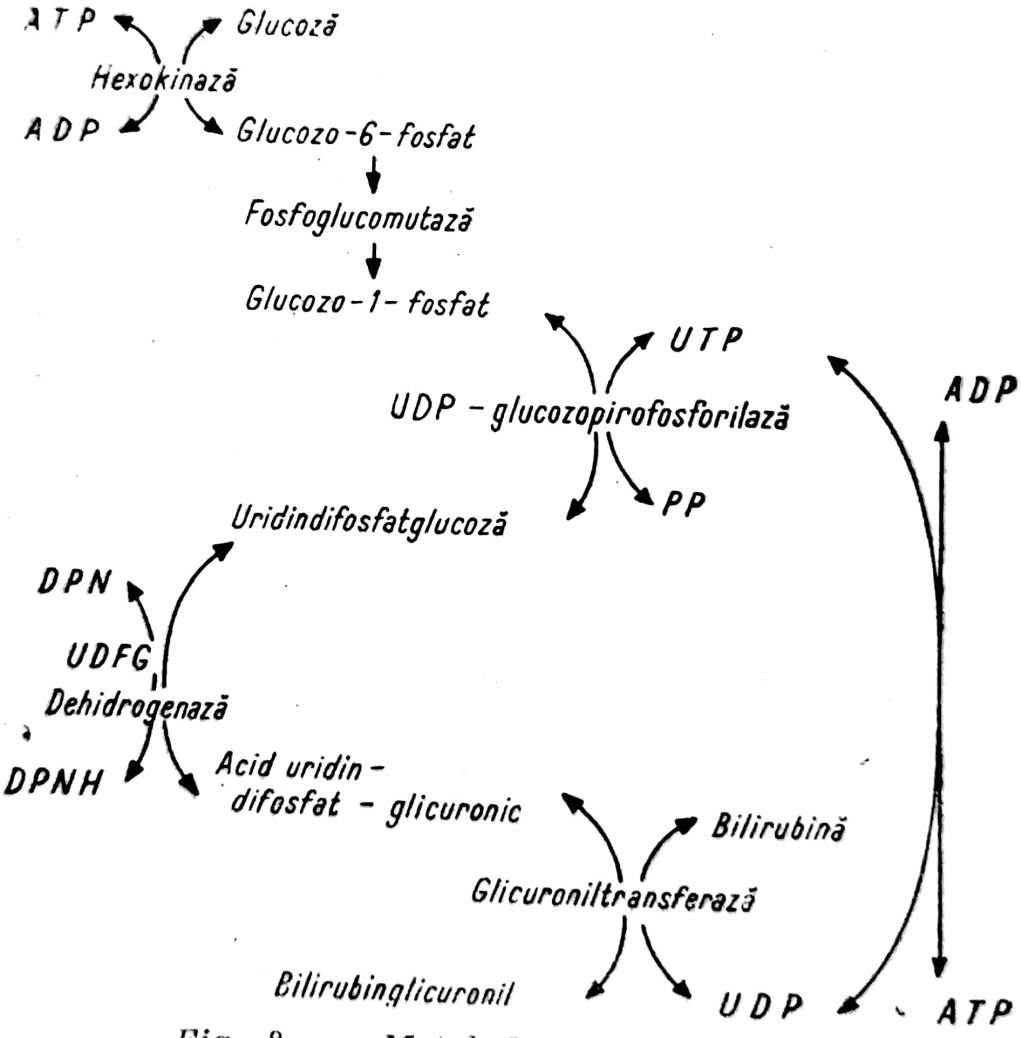

Fig. 8. — Metabolismul bilirubinei.

Conjugarea bilirubinei se poate face cu un singur acid glicuronic (bilirubină monoglicuronică) sau cu doi acizi glicuronici (bilirubină diglicuronică).

Scanned with OKEN Scanner

Bilirubina este un pigment liposolubil, care combinat cu acidul sulfanilic în mediul acid dă un azopigment de culoare roșie. Diglicuronatul de bilirubină, avînd grupări polare, este hidrosolubil și dă o reacție directă cu acidul sulfanilic diazotat, fără intermediul alcoolului. De aici vechea denumire de bilirubină indirectă pentru bilirubina liposolubilă și directă pentru glicuronatul de bilirubină.

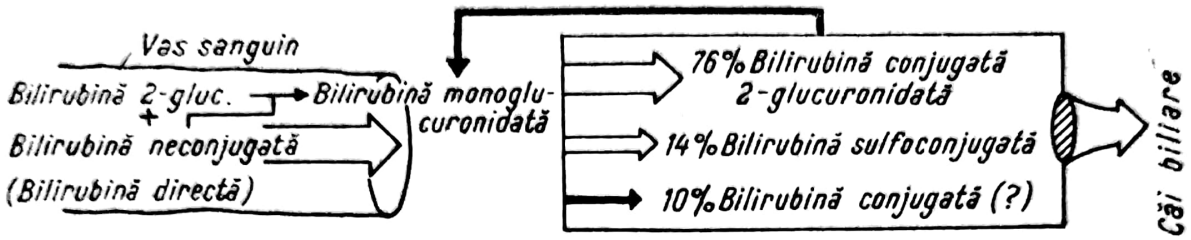

Fig. 9. — Raporturile dintre bilirubina conjugată și liberă în cursul procesului de excreție biliară (după Pavel).

Bilirubina conjugată este excretată în canaliculele biliare, de unde, împreună cu bila, ajunge în intestin. O parte minimă, după deconjugare, este retransformată în bilirubină indirectă (neglicuronoconjugată), iar cea mai mare parte, sub influența bacteriilor intestinale, se transformă într-un grup de substanțe necolorate denumite

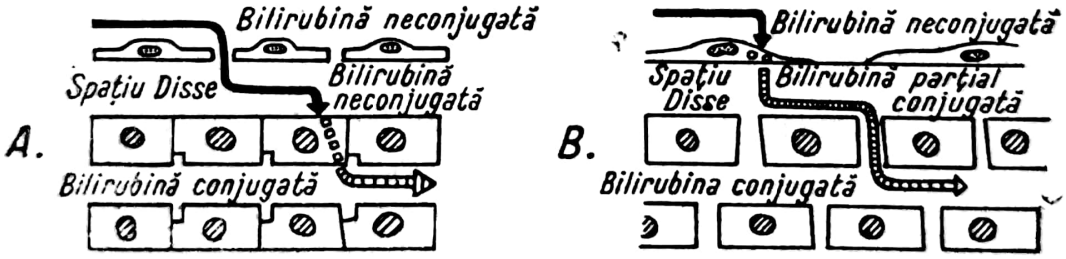

Fig. 10. — Reprezentarea schematică a teoriilor actuale asupra secreției hepatice pigmentare.

A — Concepția clasică;
B — Concepția lui Pavel (după Pavel).

bilinogeni. O mică parte din bilinogeni sînt transformați prin oxidare de către bacteriile din colon în urobilină (de culoare portocalie) și o cantitate infimă suferă același proces, însă numai după expunerea fecalelor la aer.

Urobilina mai poate proveni, fie din mezobilirubinogen, fie din stercobilinogen, produse de descompunere ale bilirubinei. Deci, în colon se află un amestec de bilinogeni, urobilină și urme de bilirubină indirectă. Culoarea

brună a scaunelor se datorește urobilinei (176). O parte din urobilină este absorbită prin venele hemoroidale, de unde trece direct în circulație și este eliminată prin urină. Bilinogenii sînt reabsorbiți în circulația portală și, ajungînd la ficat prin circuitul enterohepatic, sînt reex-

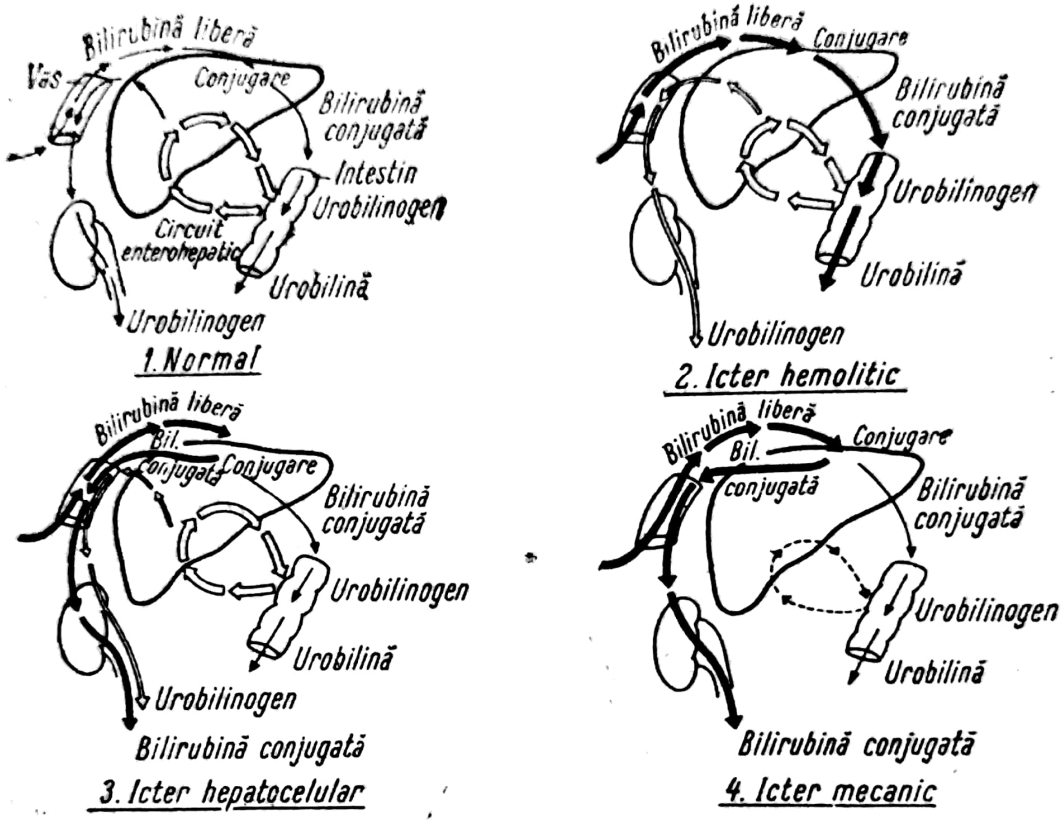

Fig. 11. — Căile de excreție a bilirubinei și circuitul urobilinogenului în diferite tipuri de icter.

cretați în bilă sub formă de bilirubină și apoi ajung din nou în intestin. O cantitate mică trec din ficat în circulația generală și sînt excretați prin rinichi ca urobilinogeni. În icterele hemolitice, urobilinogenul urinar și cel fecal vor crește. În schimb, în icterele prin defect de conjugare (boala Crigler-Najjar), cantitatea de bilirubină conjugată fiind extrem de mică, producerea de urobilină este practic inexistentă și ca urmare a acestui fapt urobilinogenul urinar nu va apărea, iar cel fecal va fi în cantități foarte mici. În icterele hepatocelulare, din cauza leziunilor hepatice, doar o parte din urobilinogenul venit pe calea circuitului enterohepatic va fi transformat în bilirubină, cea mai mare parte fiind eliminată în circulație și apoi în urină sub formă de urobilinogen. Acesta, împreună cu

Scanned with OKEN Scanner

bilirubina directă și cu sărurile biliare, vor împrumuta urinei aspectul de bere neagră spumoasă. În sfîrșit, în icterele mecanice complete, urobilinogenul lipsește din conținutul intestinal și deci și din urină.

Creșterea concentrației de bilirubină în sînge apare în următoarele circumstanțe :

— cînd există o supraproducție de bilirubină sau un proces de hemoliză : anemii hemolitice, hematoame mari, infarcte pulmonare masive, tulburări ale sintezei hemului porfirinelor prin șunt intramedular ;

— în insuficiența transportului bilirubinei neconjugate în interiorul celulei hepatice, cum se întîmplă în boala Gilbert sau icterul familial Muelengracht ;

— cînd scade funcția de conjugare a bilirubinei în celula hepatică, ca în sindromul Crigler-Najjar ;

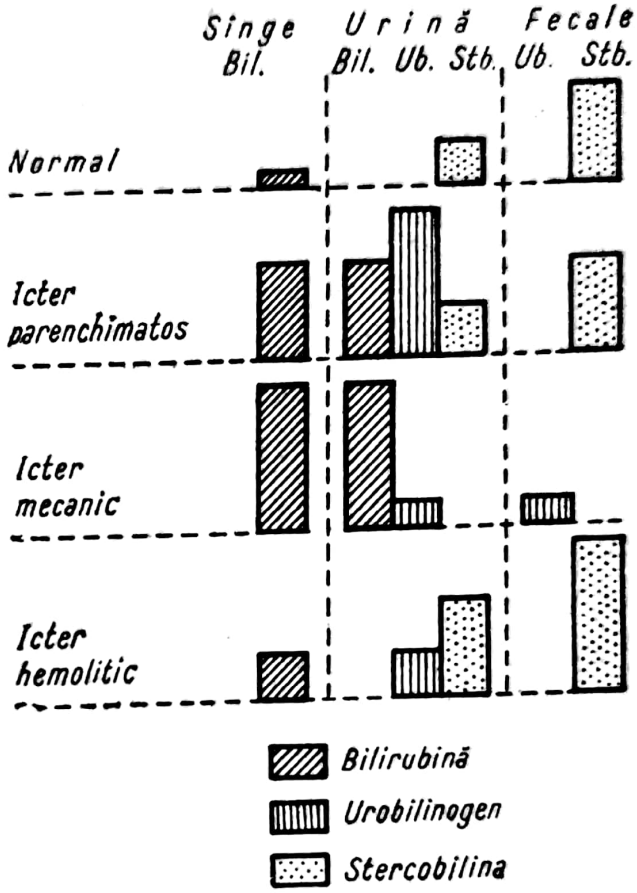

Fig. 12. — Modificări în concentrația sanguină, urinară și fecală a bilirubinei, urobilinogenului și stercobilinei la normali și la icterici.

— în insuficiența celulelor hepatice de a excreta bilirubina conjugată : boala Dubin-Johnson, sindromul Rotor ;

— în caz că există o obstrucție în calea scurgerii bilei : ictere hepatice, mecanice sau alte ictere prin regurgitație.

TULBURĂRI ALE METABOLISMULUI INTERMEDIAR

Cunoașterea leziunilor biochimice care duc la insuficiența hepatică necesită cunoștințe fundamentale asupra structurii subcelulare și a localizării intracelulare a enzi-

melor și deci a localizării metabolismelor. Manifestările clinice din insuficiența hepatică reflectă foarte rar vicierea unui singur lanț metabolic, specificul celulei hepatice caracterizîndu-se prin interdependențe metabolice, exprimate prin existența unui fond metabolic comun. Cercetările asupra structurii subcelulare, deși deocamdată insuficiente sub raport biochimic, ne dau totuși o imagine aproximativă asupra distribuirii probabile a substratului enzimatic al celulelor și a sediului activității maxime din interiorul celulei. Membranele celulelor și ale fracțiunilor subcelulare, prin selectivitatea mare a permeabilității lor, facilitează un transport activ contra gradientelor de concentrație. Cu alte cuvinte, membranele sînt capabile să permită ieșirea din fracțiunea celulară a unor compuși, reglînd astfel metabolismul intern și aportul electroliților necesari. Se creează astfel pompe active de ioni, care asigură prezența acestor ioni în mediul de reacție. Transportul activ se face cu cheltuială de energie pe seama consumului de A.T.P.

Structura celulei hepatice, prin existența reticulului endoplasmatic, permite separarea metabolismelor și crearea unor suprafețe de contact pentru diferitele reacții biochimice între organite, citoplasmă și nucleu. Membranele reticulare sînt bogate în proteine, lipide și glucozo-6-fosfatază. Mitocondriile sînt sediul enzimelor active în procesele oxidative, cu eliberare de cantități mari de energie înglobată în A.T.P. Funcția primară a mitocondriei constă în oxidarea intracelulară și cuplarea acestui proces cu fosforilările oxidative, avînd ca rezultat sinteza A.T.P. din A.D.P. și PO_4 sanguin. Enzimele ciclului Krebs sînt complementare lanțului oxidoreductor.

Se pare că în ultimă instanță tabloul biochimic al insuficienței hepatice este dominat de starea de hipoxie a celulelor hepatice. Această stare de hipoxie și anoxie hepatică este realizată, fie prin efectul direct al agenților nocivi (virusuri, bacterii, substanțe toxice, carențe etc.) asupra celulei hepatice, fie prin intermediul circulației hepatice (obstrucția sinusoidelor, scăderea debitului vascular, șunturi porto-cave etc.). Observații mai vechi au arătat că răspunsul ficatului față de diferitele noxe este în raport direct cu încărcarea în glicogen, cu concentrația

Scanned with OKEN Scanner

în A.T.P. ca sursă de energie și cu starea de integritate a echipamentului enzimatic.

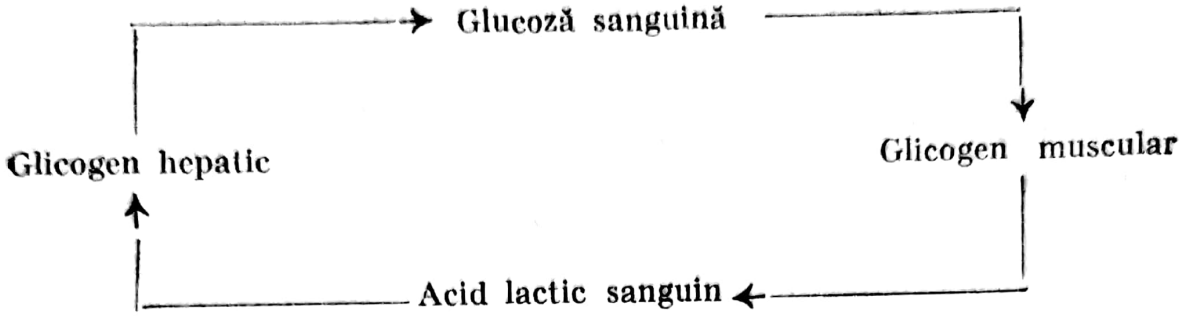

Fig. 13. — Ciclul Cori.

Indiferent unde a început leziunea chimică primară, tulburările metabolice, o dată instalate, duc, din cauza interdependenței dintre diferitele căi metabolice, la tulburarea întregului metabolism al celulei hepatice, care va fi mai mult sau mai puțin reversibilă, în funcție de intensitatea și durata acțiunii factorilor nocivi. Este foarte puțin probabil ca simptomele clinice să fie proporționale cu gravitatea leziunii. Cel mai des ele depind de numărul de celule lezate. De asemenea, modul de acțiune al noxelor respective (brutal sau insidios) determină variația răspunsului celular. De aceea, deosebim în cadrul insuficienței hepatice un stadiu compensat biochimic, în care celula hepatică are capacitatea de a compensa metabolismele viciate, și un stadiu decompensat, cu prăbușirea integrală a funcției celulare, care se concretizează prin comă hepatică.

Tulburări în metabolismul glucidic. Sinteza și degradarea glicogenului este una din funcțiile de bază ale ficatului și este în raport cu cantitatea de glucoză liberă aflată la un moment dat în celula hepatică, precum și cu cantitățile de ATP și de fosfați. Bineînțeles că atunci cînd există cantități mari de fosfați și scade glicemia, au loc reacții de degradare a glicogenului în glucoză (glicogenoliză), iar atunci cînd dimpotrivă crește cantitatea zahărului în sînge și scade nivelul fosfaților, se declanșează procesul de glicogenogeneză. Totul se desfășoară deci după legea acțiunii maselor. Cantitatea de glucoză depozitată de celula hepatică sub formă de gli-

cogen este dependentă de presiunea osmotică celulară; în general, ficatul depozitează aproximativ 5—6 g%, în special noaptea.

Sinteza glicogenului (glicogenogeneza) se face prin etapele cunoscute. După ce glucoza a fost fosforilată sub acțiunea hexokinazei, se transformă în ester glucozo-6-fosfat. Acesta este izomerizat apoi în ester glucozo-1-fosfat. Esterul glucozo-1-fosfat este activat de uridintrifosfat (UTP) și prin legătura 1-4 glucozidică este apoi transferat pe un lanț scurt glucidic, care, prin comparație, joacă rolul unui nucleu de polimerizare. Pentru formarea punctelor de ramificare ale glicogenului (acesta fiind un polimer cu o structură foarte ramificată) intervine enzima amilo-1-6-transglucozidază.

Transformarea glicogenului în glucoză se desfășoară pe baza unei secvențe oarecum inverse. Degradarea glicogenului și depolimerizarea în stadiul de glucoză, se face sub acțiunea fosforilazei, activată de fosforilaza activă, în prezența fosfatului anorganic.

Degradarea glucidelor se face de la monozaharide. Prin acțiunea de fosforilare a glucozei (care a fost activată de hexokinază hepatică în prezența ATP) rezultă esterul glucozo-6-fosfat de la care pornesc toate căile de degradare a glucidelor.

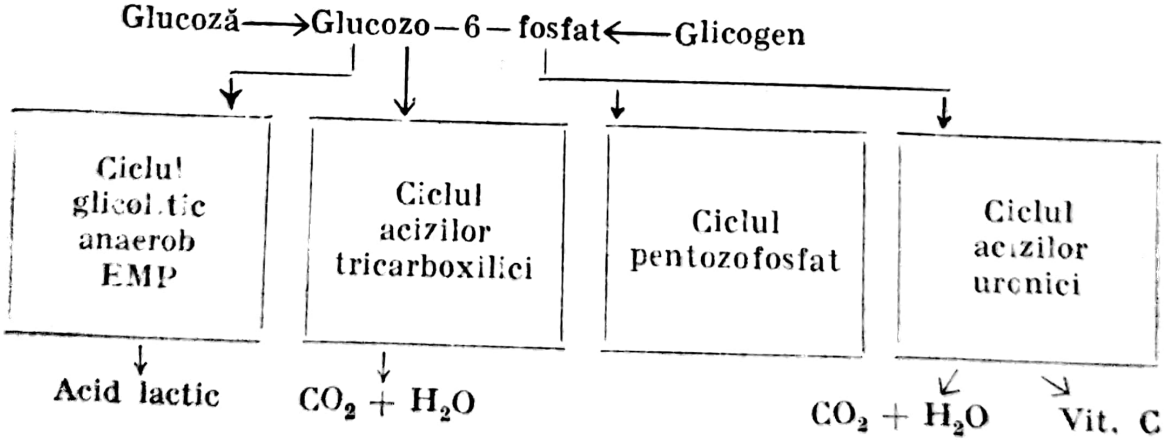

Căile de transformare a esterului glucozo-6-fosfat sînt diferențiate, în funcție de condițiile mediului celular cum ar fi cantitatea de oxigen.

1. *Calea ciclului glicolitic anaerob* (Embden-Meyerhoff-Parnas) este sursa de energie celulară care se dezvoltă în condiții critice de hipoxie, deoarece din acest

ciclu rezultă cantităţi mici de ATP. Enzimele care iau parte la ciclu sînt localizate în spaţiul solubil citoplasmatic, deci în afara mitocondriei. Sistemul de membrană al mitocondriei separă procesul de glicoliză anaerobă, care se desfăşoară în afara membranei mitocondriale, de glicoliza oxidativă aerobă, care are loc intramitocondrial. Datorită existenţei acestor membrane, cele două procese nu pot comunica direct, membrana internă mitocondrială formată din fuziunea particulelor elementare, fiind relativ impermeabilă. Totuşi există o interdependenţă între catabolismul anaerob şi catabolismul aerob al glucozei prin materiile prime furnizate de glicoliza anaerobă ciclului acidului citric (acizilor tricarboxilici Krebs), ca de exemplu acidul piruvic.

Produşii din catabolismul anaerob ca acidul piruvic sau ca alfaglicerofosfatul, fiind molecule mici difuzează în mitocondrie unde sînt oxidaţi pe calea acizilor tricarboxilici, iar moleculele de ATP rezultate în urma oxidării acestor produşi în ciclul Krebs trec în citoplasmă printr-un proces de contracţie mitocondrială, ajutînd la sintezele locale ale ciclului anaerob.

Din motive didactice, succesiunea ordonată a etapelor care intervin în catabolismul anaerob poate fi împărţită în două etape : (1) pînă la stadiul de acid piruvic şi (2) dincolo de acest stadiu. Caracteristica primei etape este fosforilarea glucozei şi ajungerea la aldehida glicerică. În acest punct are loc prima fază oxidativă care foloseşte coenzima NAD. Prin preluare de hidrogen de către acceptorul de hidrogen NAD, se face oxidarea aldehidei glicerice, din care rezultă energie liberă. Această energie pentru a nu fi pierdută se fixează în legătură tioeter de o H-S-enzimă. Sub această formă, energia este apoi transferată pe fosfatul din mediul solubil citoplasmatic formîndu-se acidul 1 : 3 difosfogliceric. În acest fel, legătura tioeter macroergică este transformată în legătură fosfat macroergică printr-un proces de oxidare fosforilantă. Ulterior, prin defosforilare, acidul 1 : 3 difosfogliceric se transformă în acid 3-fosfogliceric şi se reface o moleculă de ATP.

În a doua etapă, acidul 3-fosfogliceric suferind un transfer intramolecular de fosfat se transformă în acid

Scanned with OKEN Scanner

fosfogliceric, care pierzînd apă devine acid enolpiruvic. Transformarea acidului 2-fosfogliceric în acid enolpiruvic transformă legătura fosfat-alcool simplă într-o legătură fosfat-enol macroergică. Prin defosforilarea acestuia și eliberarea de acid piruvic se reface o moleculă de ATP din energia rezultată prin ruperea legăturii enol-fosfat.

Se va nota că pentru fosforilarea glucozei au fost necesare două molecule de ATP, dar că în urma oxidării fosforgliceraldehidei și a defosforilării acidului fosfopiruvic au fost puse în libertate patru molecule de ATP. Acest cîștig de ATP reprezintă energia utilă a glicolizei. Între timp, au fost reduse două molecule de NAD, care au preluat hidrogenul din oxidarea aldehidei glicerice. Pentru reoxidarea celor două molecule de NAD, în condiții de anaerobioză, lipsind deci oxigenul, iar reoxidarea neputîndu-se face printr-o flavoproteină, are loc acceptarea hidrogenului de către acidul piruvic de la $NADH_2$ și în felul acesta el este redus la acid lactic.

Toate etapele intermediare ale catabolismului anaerob sînt controlate și stau sub dependența fosforilazei *a*, fosforilazei *b*, fosfokinazei, aldolazei și triofosfatdehidrogenazei, care pot declanșa sau frîna întreaga secvență de reacții. Astfel reacția hexokinazică controlează rata formării esterului glucozo-6-fosfat și a consumului de ATP, pe cînd reacția triofosfatdehidrogenazică (oxidarea aldehidei glicerice) controlează producerea de energie. În aceste reacții ATP-ul, NAD-ul și fosforul sînt factori limitanți. Reacțiile nu pot avea loc dacă ADP-ul și fosforul lipsesc din sistem. Atît glicoliza (degradarea glucozei de acid piruvic) cît și oxidarea fosforilantă (respirația) necesită deci ADP și fosfor. Din competiția celor două căi metabolice, oxidativă și anoxibiotică, pentru ADP și fosfor rezultă fenomenele de inhibare (respirația inhibă fermentația — efect Pasteur, și invers — efect Crabree).

2. *Ciclul pentozofosfat* reprezintă 50% din glicoliza hepatică fiind o cale economică, care necesită puține enzime și generează NADP.

Această cale este cunoscută sub numele de șuntul pentozic. Pe calea ciclului Warburg-Lippmann cunoscut și sub denumirea de ciclul Horecker-Dickens, hexoza se

Scanned with OKEN Scanner

transformă în pentoză. Prima reacție ar fi transformarea glucozo-6-fosfatului în acid 6-fosfogluconic, necesitînd drept coenzimă NAD. Din reacție rezultă $NADH_2$, factor important în reacțiile de reducere ca cele care intervin în sinteza steroizilor, acizilor grași etc. S-a arătat că oxidarea se desfășoară nestînjenit pînă la capăt, chiar în prezența unor inhibitori speciali, care opresc glicoliza, de aceea această cale este utilizată într-o măsură importantă de către ficatul normal oxigenat.

3. *Ciclul acizilor uronici* este o cale mai puțin întrebuințată în procesul de glicoliză hepatică. Calea acizilor uronici este utilizată în special pentru sinteza acidului glicuronic și acidului ascorbic.

4. *Ciclul acizilor tricarboxilici* (Krebs) reprezintă calea majoră de degradare oxidativă nu numai a glucidelor dar și a lipidelor, aminoacizilor și corpilor cetonici pînă la etapa finală reprezentată de CO_2 și H_2O. Această cale este necesară degradării acidului piruvic în CO_2 și H_2O. Dacă degradarea glucozei în acid piruvic se face pe mai multe căi, degradarea piruvatului este mult mai complexă și pentru înțelegerea degradării acestui compus în CO_2 și H_2O, precum și pentru integrarea metabolismelor separate ale celor 3 substanțe nutritive majore, s-a descris o schemă principală.

Această schemă numită ciclul acizilor tricarboxilici are ca punct de plecare acidul citric produs prin condensarea acetilcoenzimei A cu o moleculă de oxalacetat. Acetilcoenzima A provine nu numai din glucide prin decarboxilarea oxidativă a acidului piruvic (în prezența tiaminei, pirofosfatului, acidului lipoic, coenzimei A, lipoaldehidrogenazei), dar și din oxidarea acizilor grași, precum și din proteine prin intermediul aminoacizilor (leucină, izoleucină, fenilalanină, acid aspartic, alanină). Acetilcoenzima A formează deci poarta de intrare comună în procesul de degradare totală a componentelor finale ale metabolismului glucidic, proteic, lipidic și stabilește corelații foarte strînse între toate metabolismele.

Acidul citric, un acid bine cunoscut, tricarboxilic, format din condensarea acetatului activ cu acidul oxalacetic

Scanned with OKEN Scanner

în prezența unui sistem enzimatic adecvat intră într-un ciclu de oxidări și decarboxilări. Cu ajutorul altor sisteme enzimatice se formează apoi în ordine : acidul cisaconitic, acidul izocitric, acidul alfacetoglutaric, acidul succinic, acidul fumaric, acidul malic și apoi acidul oxalacetic.

Placa turnantă a ciclului este reprezentată deci prin gruparea acetil, care poate proveni din toate cele trei metabolisme principale. Indiferent de unde provine, acetilcoenzima A este catabolizată de-a lungul unei ture a ciclului, rezultînd în final 3 moli CO_2 + 2 H_2O. În cursul unui ciclu sînt eliberați atomi de hidrogen și electroni devenind capabili să se combine cu oxigenul celular de unde să rezulte apă. Enzimele întregului ciclu a acizilor tricarboxilici, ale lanțului transportor de hidrogen și electroni, se găsesc în membrana internă mitocondrială. Energia rezultată din oxidarea enzimelor catenei de respirație este fixată sub forma de ATP. Dacă sub acțiunea unui agent oarecare (anoxie, substanță toxică etc.) se produce o distrucție a crestelor mitocondriale, se pierde capacitatea de fosforilare oxidativă și de respirație încît nu se mai poate produce oxidarea metaboliților intermediari pe calea ciclului Krebs și se petrec perturbări serioase în lanțul transportor de hidrogen.

În condiții normale în mecanismul de oxidare celulară intervine acest lanț transportor de hidrogen și electroni (catena de respirație), care este .o parte integrantă din membrana mitocondrială și care produce scurgerea electronilor de la substrat la oxigenul molecular printr-o serie de procese de oxidoreducere catalizate de enzime, care formează secvențe de reacții în funcție de gradientul de potențial oxidoreductor (redox). Aceste enzime sînt : nicotinamidadeninucleotidenzimele (NAD sau NADP), flavinenzimele (FAD), citocromii (b, c, a, a_3) etc. Enzimele cu potențial de oxidoreducere pozitiv oxidează enzimele cu potențial negativ, iar în cazul cînd ambele enzime au potențial negativ, enzima cu potențial negativ mai mic oxidează pe cea cu potențialul negativ mai mare. Astfel NAD avînd un potențial negativ mai mare, primește hidrogenul de la substrat și se transformă în $NADH^+$, iar flavinenzimele (FAD) avînd un potențial redox mai

Scanned with OKEN Scanner

mic decît NAD, o va oxida preluînd hidrogenul și astfel rezultă în final $FADH_2$. Substrat $\xrightarrow[-0{,}200\ V]{-H_2}$ NAD → NADH → 0,075 V

→FAD→$FADH_2$→Citocromi→Oxigen

$H^+ + OH^-$ ←|

În acest fel hidrogenul substratului provenit din ciclul Krebs trece de pe NAD pe flavinenzime și de aici este translocat sub formă de electroni pe citocromi. Enzima rezultată din oxidarea hidrogenului este fixată în ultimă instanță în compușii macroergici de tipul ATP, UTP, CTP, ITP, constituind procesul de fosforilare oxidativă la nivelul catenei de respirație. Numai prin translocarea moleculelor sau ionilor, prin legarea lor de molecule înalt macroergice (ATP, TTP, CTP etc.) se poate ridica nivelul lor energetic și se poate face trecerea acestor molecule prin membranele înalt energetice ale mitocondriei.

Integritatea mitocondriei depinde deci de conținutul ei în ATP și fosfor, iar rolul principal al mitocondriei în metabolism este de a genera substanțe ATP din substanțele ciclului Krebs cuplat cu catena de respirație.

În condiții fiziologice, toate reacțiile de sinteză și de depozitare ale glucozei în ficat se fac în prezența oxigenului molecular (cu excepția căii glicolitice Emden-Meyerhoff-Parnas), iar metabolismele hepatice consumă energie prin degradare de ATP și de oxigen molecular. În condițiile aerobiozei normale, se produce fenomenul Pasteur, adică fermentația este inhibată de respirație. În condiții de hipoxie, fenomenul este invers : catabolismul oxibiotic este inhibat și glicoliza este activată, ducînd la descărcarea celulei hepatice de glicogen și de glucoză. În aceste condiții se formează triozofosfați, care, din lipsa glioxalazei, sînt deviați către formarea aldehidei piruvice, rezultînd în final corpi formici. Lacticodehidrogenaza, în condiții de anaerobioză, este activată și produce mari cantități de acid lactic, care nu mai poate fi folosit la sinteza glicogenului din lipsa energiei (A.T.P.). Spolierea celulei de depozitul de glucide face celula hepatică și mai sensibilă la acțiunea toxicelor.

Scanned with OKEN Scanner

Inhibarea proceselor oxidative duce la o sinteză deficitară de A.T.P., care provoacă o creștere a permeabilității de membrană, avînd ca rezultat pierderea $NADH_2$ și a proteinenzimelor, care difuzează în citoplasmă. Se decuplează fosforilarea oxidativă și se activează oxidarea liberă

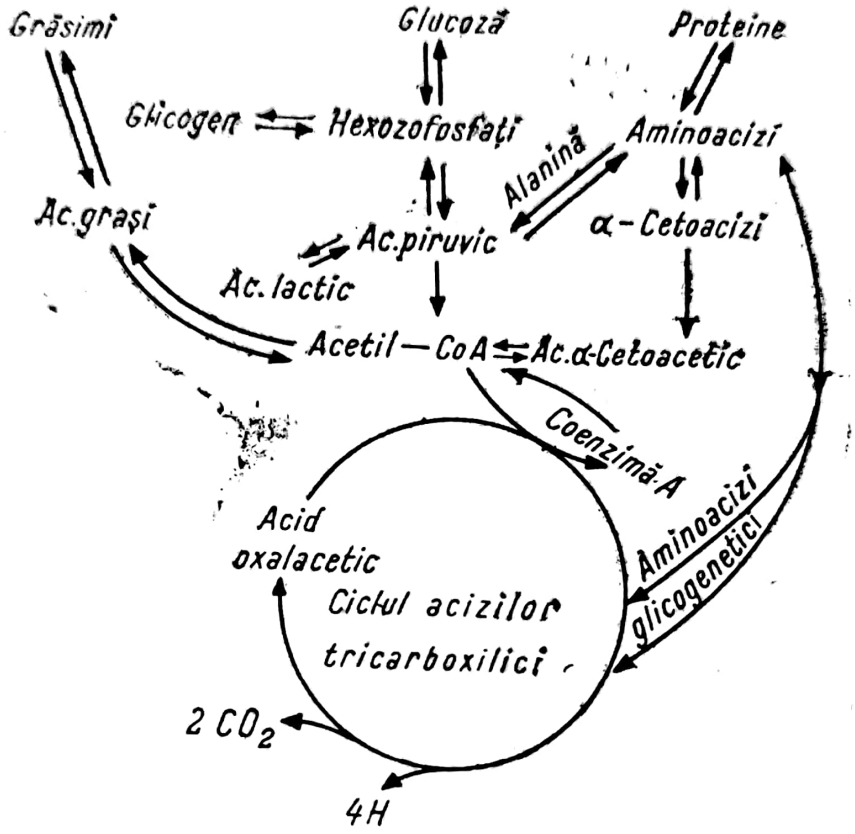

Fig. 14. — Schema principalelor corelații metabolice la nivelul celulei hepatice (după Fulton).

fără fosforilare, cu producere de căldură. Această decuplare duce la o creștere a concentrației precursorilor ciclului Krebs (prin lipsa fosforilărilor și a sintezei A.T.P.), ceea ce forțează accelerarea acestui ciclu, pentru a acoperi nevoile de A.T.P. și a oxida substanțele rezultate din hipoxie, deci din accelerarea căii glicolitice.

Aportul ciclului pentozofosfat este inhibat prin absența precursorilor (glucozo-6-fosfat) și din cauza lipsei de N.A.D.P., care nu mai poate fi refăcut prin oxidare la catena de respirație. Lipsa N.A.D.P. inhibă formarea pentozelor necesare sintezei de A.R.N. Acidul glicuronic este deficitar ca urmare a inhibiției ciclului acidului glicuronic.

Scanned with OKEN Scanner

Sinteza glicogenului este diminuată, prezența A.T.P fiind absolut necesară acțiunii hexokinazei. Această acțiune fiind deficitară se va produce un deficit al glucozo-6-fos-

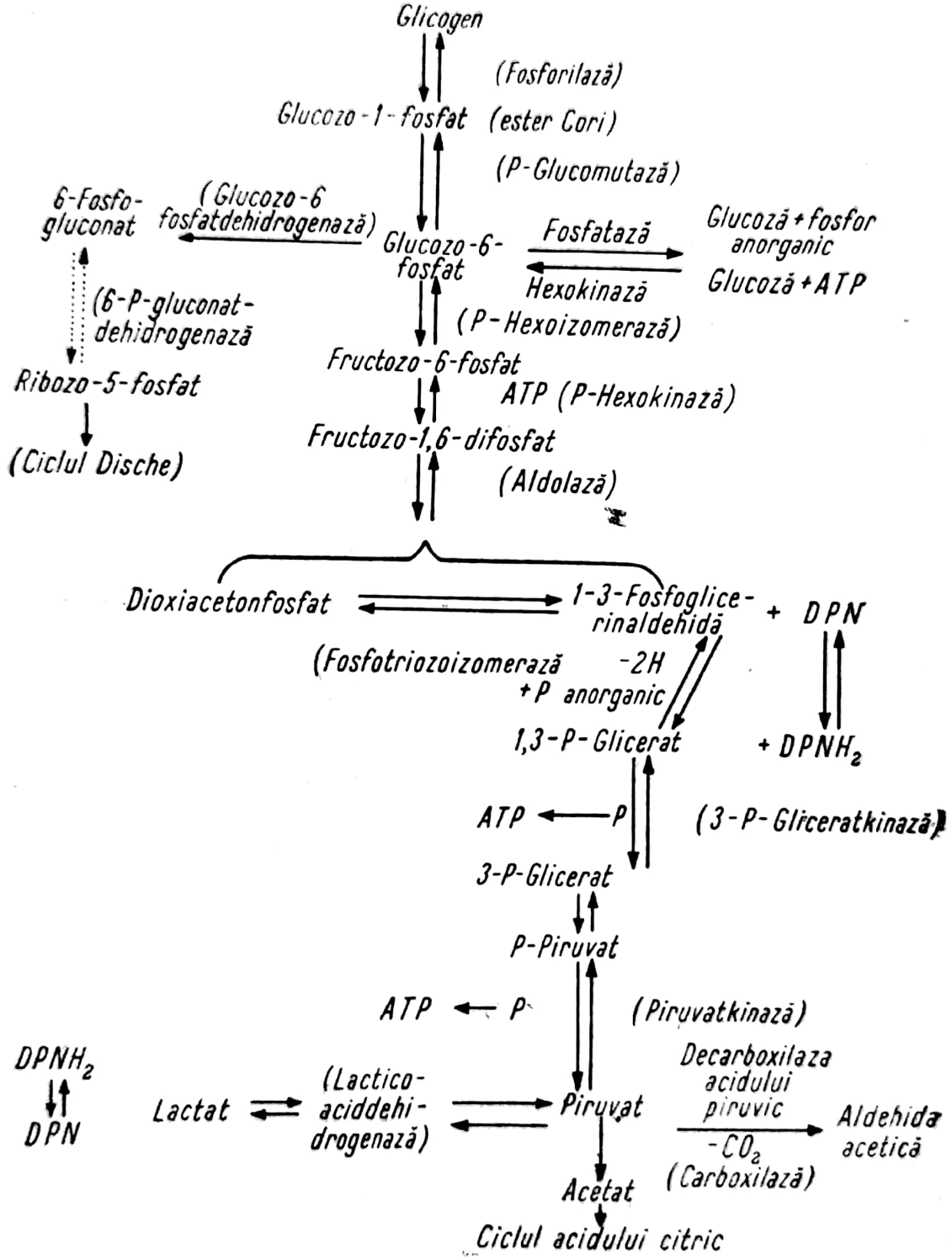

Fig. 15. — Ciclul Meyerhoff-Parnas.

fatului, care este precursorul căilor de degradare oxibiotică (pentozofosfat, acid glicuronic, ciclu Krebs). În plus, în

condiţii de hipoxie, calea Embden-Meyerhoff-Parnas fiind accelerată, se catabolizează cantităţi mari de glucozo-6-

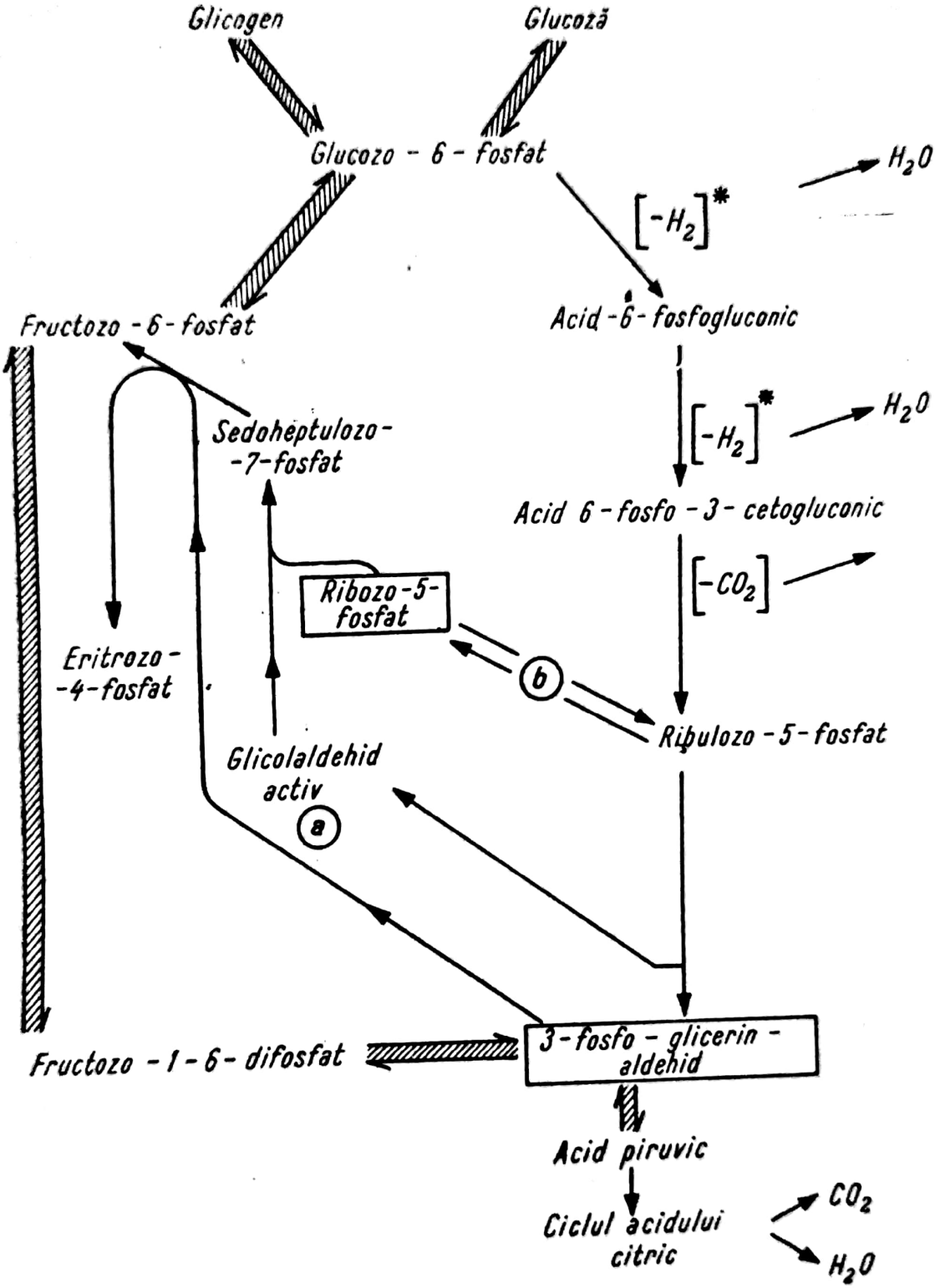

Fig. 16. — Calea pentozelor (şuntul pentozic Horecker).

fosfat. Pe de altă parte, prin lipsa A.T.P. şi deficienţa fosforilării prin hexokinază, se sintetizează mai puţini

Scanned with OKEN Scanner

esteri glucozo-6-fosfați, iar pe de altă parte și aceștia sînt consumați pe calea glicolizei Embden-Meyerhoff-Parnas.

Tulburări în metabolismul lipidic. Sinteza A.T.P., deficitară prin decuplarea fosforilărilor oxidative și consumul mărit de energie prin ciclul Krebs accelerat, creează o nouă deficiență de oxigen molecular, consumat de ciclul Krebs. Lipsa A.T.P. viciază și β-oxidarea acizilor grași, precum și intrarea lor în ciclul Krebs, ducînd la acumularea de corpi cetonici.

Degradarea pe cale oxidativă a acizilor grași, constituie o sursă energetică importantă din grăsimi. Astăzi se admite în general, că majoritatea acizilor grași sînt oxidați la nivelul celulei hepatice prin procesul β-oxidării. Potrivit vechii teorii a β-oxidării, elaborată de către Knoop, lanțul acidului gras este oxidat la nivelul carbonului β (al doilea carbon din grupul carboxil). După teoria β-oxidării completată de Lynen, reacția are nevoie de energie pentru activarea acizilor grași și transformarea lor în acid gras ≈ CoA. În urma acestei activări, acidul gras intră în ciclul de reacții al lui Lynen, în care are loc și oxidarea în așa fel încît la fiecare spirală ies cîte doi atomi de carbon sub formă de acetilcoenzimă A, care intră în ciclul acizilor tricarboxilici. Trecerea succesivă prin elicoidala lui Lynen va îndepărta mereu cîte doi atomi de carbon, în așa fel încît prin β-oxidări succesive se va ajunge la compuși cu patru carboni.

Calea de degradare prin β-oxidare creează deci un produs comun care este acetilcoenzima A, produs de degradare a ciclului acizilor grași, a glucidelor și a aminoacizilor. Ficatul poate întrebuința și o altă cale de utilizare a grupelor acetilcoenzimă A a lipidelor. În prima parte totul se desfășoară după secvențele β-oxidării, dar în loc ca acetilcoenzima A să intre în ciclul Krebs (după combinarea prealabilă cu oxalacetatul) se condensează și produce acetoacetilcoenzima A, din care se formează acidul acetilacetic (corp cetonic) în prezența dezacilazei. Existența enzimei îndepărtează din părțile reversibile ale sistemului acetoacetilcoenzima A care altfel ar inhiba desfășurarea reacției. Acidul acetilacetic se poate transforma în acid β-hidroxibutiric sub acțiunea catalitică a dehidrogenazei β-hidroxibutirice, împreună cu NAD.

Scanned with OKEN Scanner

Se pare deci că sub influența unor cantități mari de acetoacetilcoenzima A, aceasta în prezența unui sistem de acilaze se poate transforma, prin hidrolizare, în acetoacetilat liber : reacția fiind ireversibilă, oxidarea corpilor cetonici asigurîndu-se numai de țesuturile extrahepatice.

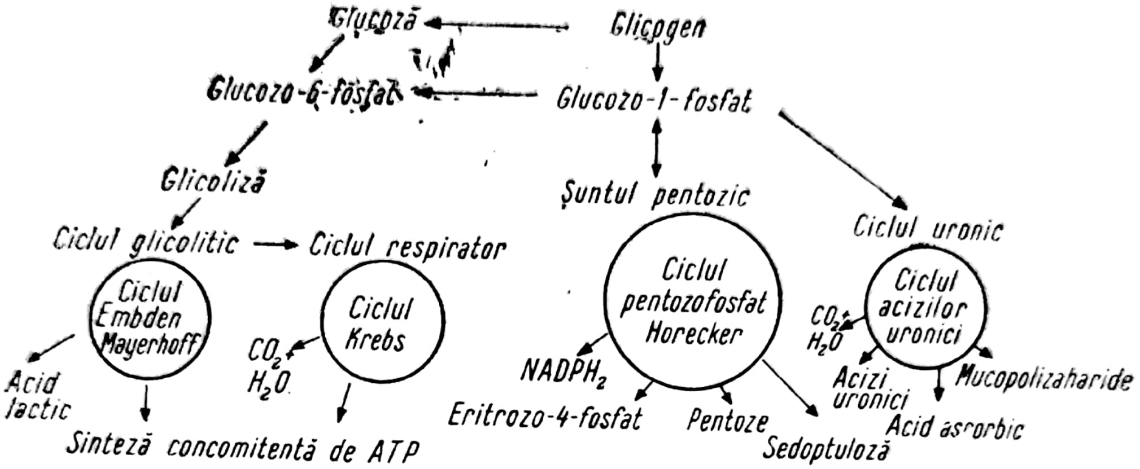

Fig. 17. — Principalele căi de degradare a glucozei la nivelul celulei hepatice (după M. Gheorghiu).

Rezultă că în insuficiența hepatică în cazul cînd oxidarea extrahepatică a corpilor cetonici este deficitară, se realizează un dezechilibru între producția și distrucția corpilor cetonici, avînd ca efect starea de cetoză. La această stare poate contribui de asemenea scăderea depozitului de glicogen și de glucoză, fapt care duce la întrebuințarea lipidelor și proteinelor pentru asigurarea nevoilor energetice. În urma oxidării lipidelor și proteinelor rezultă cantități mari de corpi cetonici, care nu mai pot fi oxidați. Un aport crescut de glucide acoperă nevoile energetice și scade concentrația corpilor cetonici. Mobilizarea grăsimilor din rezerve duce la hiperlipidemie și depozitarea lipidelor la nivelul celulelor hepatice în regiunea centrolobulară, unde, structural, aportul de oxigen este mai redus și degradarea acizilor grași este diminuată. Cuplarea acetatului la ciclul Krebs se face deficitar din lipsa energiei necesare. Lipsa $NADH_2$ și $NADPH_2$ duce la încetinirea sintezei acizilor grași necesari proceselor de esterificare a colesterolului.

Scanned with OKEN Scanner

Biosinteza colesterolului este corelată în condiții normale cu biosinteza acizilor grași, prin componenta comună acetilcoenzima A și acetoacetilcoenzima A. Din fondul metabolic al grupărilor cu 2 C, în surplus de acetat activ și în funcție de prezența oxigenului molecular, calea de consum a acetatului activ se îndreaptă

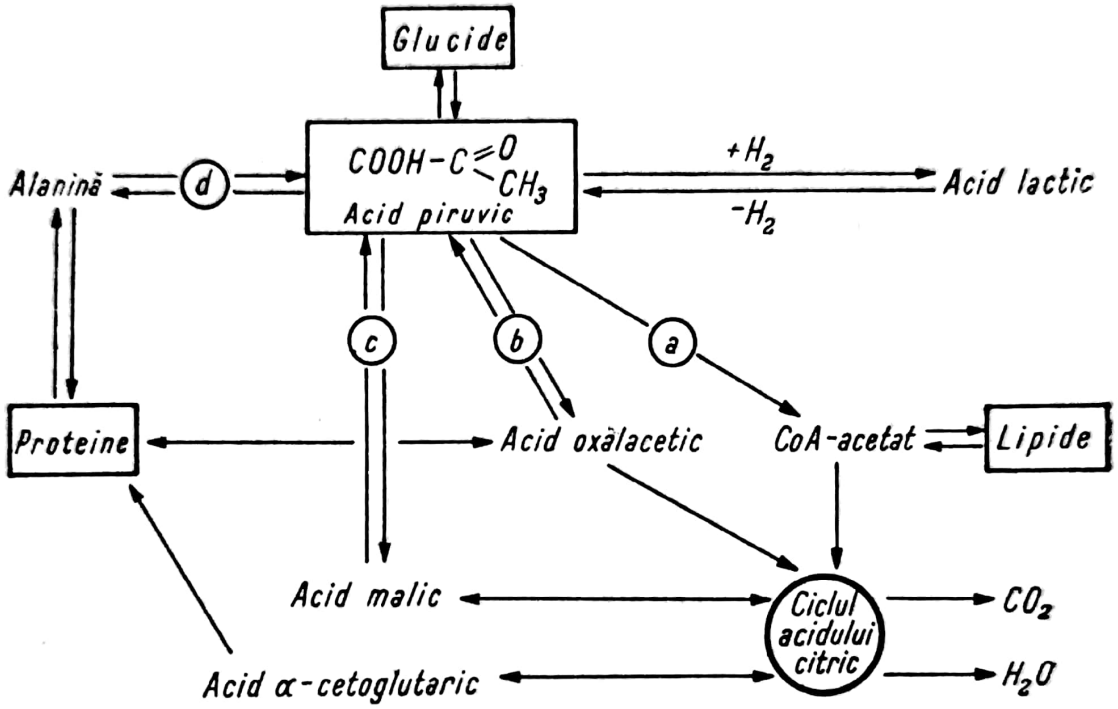

Fig. 18. — Metabolismul acidului piruvic.

către sinteza colesterolului. Procesul de sinteză cuprinde o serie de etape intermediare catalizate de enzime specifice.

a) Condensarea unităților acetat cu formarea unei unități cu 6 C și decarboxi-CoA la o unitate izoprenică cu 5 C. Condensarea grupei acetat presupune o activare prealabilă a acetatului în prezența coenzimei A și ATP. Se formează în primă etapă acetoacetilcoenzima A care se condensează cu a doua moleculă de acetilcoenzima A formînd o moleculă de hidroxi-metil-glutaril-CoA, componentă intermediară comună cetogenezei. Această componentă ramificată poate rezulta și din catabolismul leucinei. Acidul hidroxi-metil-glutaril-CoA (HmG-CoA) se transformă în acid mevalonic sub acțiunea dehidro-

Scanned with OKEN Scanner

genazei specifice ($NADPH_2$). Acidul mevalonic este rapid transformat în colesterol.

b) Formarea scualenului din acid mevalonic trece prin compuși intermediari fosforilați, a căror formare necesită prezența de ATP, NADP, NAD și Mg^{++}. Acidul 6-fosfo-mevalonic trece în acid 5-pirofosfat-mevalonic, acesta în izopentilpirofosfat (izopren activ), care prin condensare de mai multe unități izoprenice trece prin etapele geranilpirofosfat, farnezilpirofosfat și în final scualen.

c) Ciclizarea scualenului în lanasterol.

d) Demetilarea lanasterolului la colesterol.

Etapele descrise pînă la sinteza scualenului pot avea loc în condiții de anaerobioză pe cînd ciclizarea scualenului și formarea colesterolului fiind procese oxidative, au loc sub acțiunea sistemului enzimatic de ciclizare oxidativă numit scualenoxiciclază I. Oxidarea lanasterolului se face în prezența oxigenului molecular și a celulei hepatice intacte. Demetilarea lanasterolului este de asemenea un proces oxidativ ; grupările metil eliminîndu-se sub forma de CO_2. Toate aceste etape oxidative necesită oxigen molecular, integritate microzomială și mitocondrială, precum și prezența coenzimei $NADPH_2$, care este furnizată de ciclul pentozo-fosfat. În insuficiența hepatică sinteza colesterolului este alterată, conversia de la lanasterol la colesterol neputîndu-se face în condiții de anaerobioză (demetilarea lanasterolului fiind realizată, așa cum s-a arătat, prin carboxilare oxidativă).

De asemenea, activarea acetatului și a esterilor fosfați intermediari în sinteza colesterolului făcîndu-se cu aport de A.T.P., Mg, N.A.D., N.A.D.P. și numai în prezența oxigenului și a celulei intacte. Distrugerea structurală celulară oprește capacitatea de sinteză a colesterolului. Biosinteza colesterolului este corelată cu degradarea glucozei prin ciclul hexozomonofosfat, în care se regenerează cantități mari de $NADPH_2$ necesar ca factor coenzimatic specific în stimularea biosintezei colesterolului (intervine în etapa reducerii acidului β-hidroxi-β-metilglutaric de colesterol).

Scanned with OKEN Scanner

Sinteza fosfolipidelor fiind un proces endergonic cuplat cu procesele de oxidare, această sinteză nu se poate face în condiții de anaerobioză sau în urma atacului asupra celulei hepatice a toxinelor respirației celulare. Astăzi se știe că celula hepatică are cea mai mare capacitate de sinteză a fosfatidelor. Ficatul este sediul depozitării fosfatidelor, a degradării lor și sursa fosfatidelor plasmatice. Biosinteza fosfatidelor presupune biosinteza glicerolului, a acizilor grași și a componentei azotate (colină, colamină, sfingozină). Este un proces endergonic cuplat cu procesele oxidative mitocondriale hepatice. Colamina și colina sînt sintetizate din serină și glicocol prin procese de decarboxilare și metilare avînd ca donator de metil „metionina activă" (metionină-S-adenozinfosfat). Fosfolipidele din ficat sînt folosite ca rezervă energetică, ușor accesibilă organismului, avînd o viteză de transformare foarte mare. Rolul lor pare a fi fundamental pentru menținerea integrității celulare, pentru transportul ionilor prin membrane celulare și pentru menținerea activității unor enzime din membranele mitocondriale cu rol de transport de electroni. Sinteza deficitară a fosfolipidelor duce la imposibilitatea de formare a complexelor lipidoproteice ale colesterolului, complexe care îl mențin sub formă solubilă în plasmă. Cantitatea de colesterol esterificat plasmatic scade.

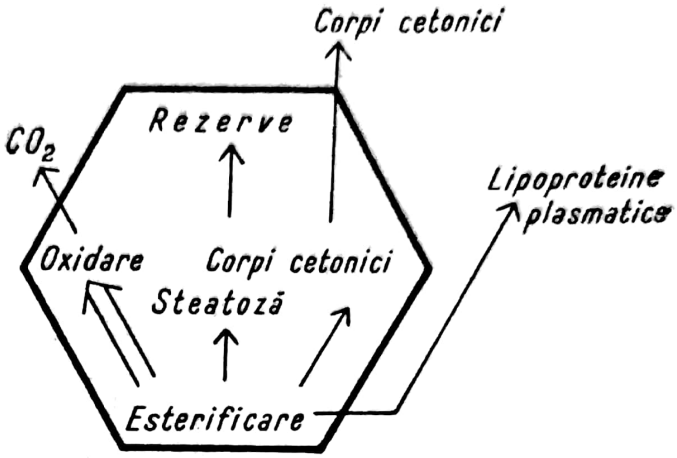

Fig. 19. — Metabolismul lipidelor în ficat.

Tulburări în metabolismul proteic. Alterarea metabolismului proteic se caracterizează prin orientarea sa preponderentă spre catabolism Biosinteza aminoacizilor prin transaminare necesită cetoacizi din ci-

Scanned with OKEN Scanner

clul Krebs și aport de energie luată din A.T.P. Biosinteza proteinelor specifice hepatice, fiind un proces endergonic, este deficitară. De asemenea, sinteza nucleoproteinelor, prin lipsa pentozelor din ciclul pentozofosfat. Din lipsa glicocolului și a succinatului activ (succinat Co A),

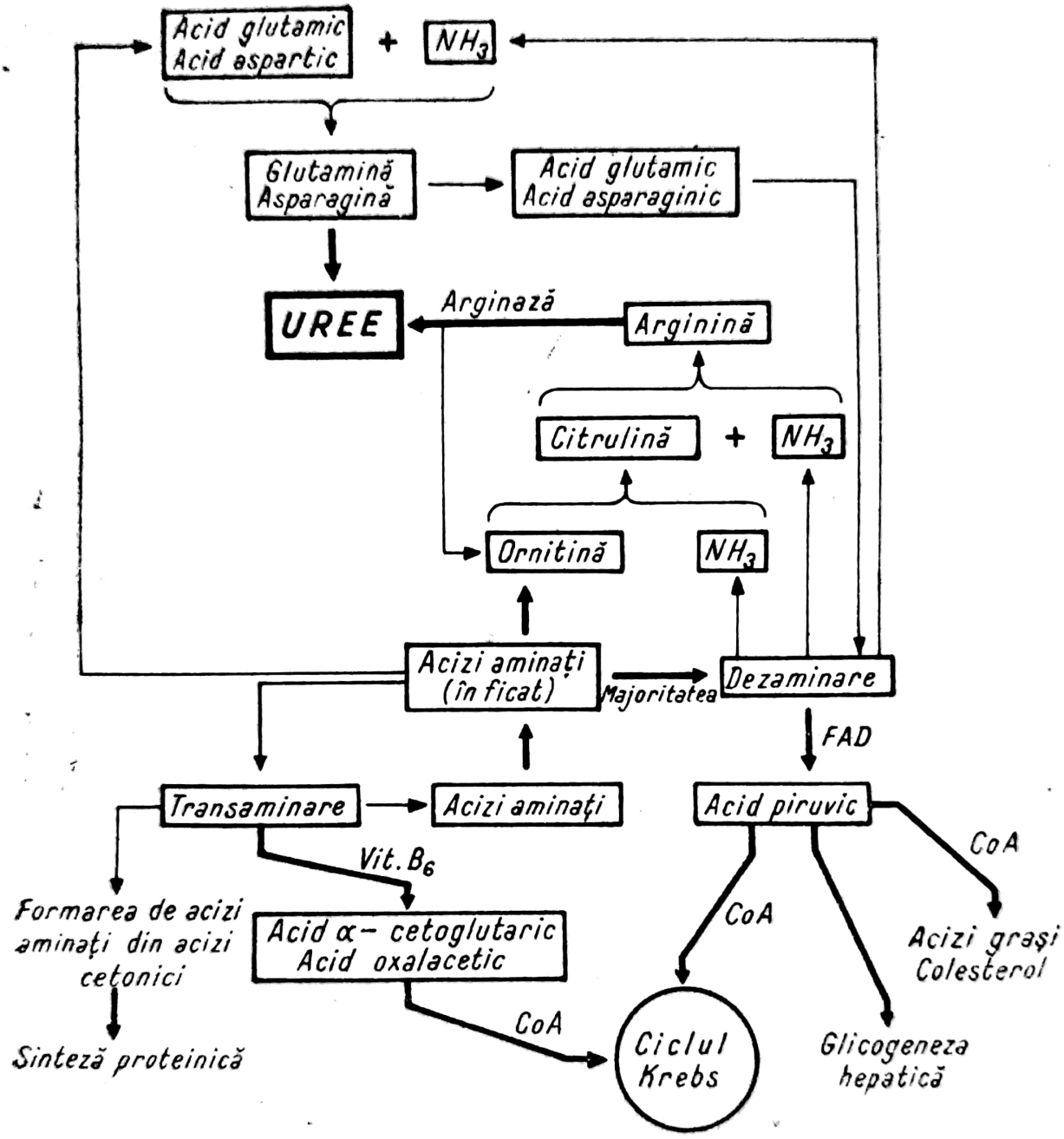

Fig. 20. — Ureogeneza hepatică prin ciclul argininic și al glutaminei. Raporturile metabolice ale dezaminării și transaminării hepatice (după Pavel).

component al ciclului acizilor tricarboxilici, nu se poate face sinteza acidului δ-aminolevulinic, deci a nucleului pirolic. În condiții de anaerobioză, trecerea de la copro-

Scanned with OKEN Scanner

porfirină la protoporfirină nu are loc și se produce acumularea de coproporfirine în sînge și urină.

Sinteza proteinelor în ficat merge paralel cu starea acizilor nucleici Ficatul normal conține mult A.R.N. În leziunile parenchimatoase, conținutul în A.R.N. scade și crește A.R.N. din celulele sistemului reticulohistiocitar. De aceea, sinteza proteinelor este deplasată spre scăderea albuminelor și creșterea globulinelor. Cum sinteza proteinelor se face prin aport de energie și oxigen molecular, în insuficiența de oxigen sinteza proteinelor plasmatice este deficitară, realizînd chiar apariția de proteine plasmatice patologice. Se accentuează degradarea proteinelor proprii, avînd ca rezultat creșterea cantității de aminoacizi, care pot da, prin dezaminare, cetoacizi sau prin decarboxilare, amine biogene toxice. Prin dezaminările accelerate pe panta catabolică, exagerate de condițiile de hipoxie, se sintetizează cantități mari de amoniac.

Concentrația mare de amoniac depășește capacitatea de detoxifiere a ficatului și de eliminare a rinichilor, ducînd la acumularea lui în sînge. Catabolismul defectuos al aminoacizilor provoacă de asemenea creșterea amoniemiei. În prezența cantităților mari de amoniac, acidul α-cetoglutaric este aminat sub acțiunea dehidrogenazei, cu formare de acid glutamic. Se retrage astfel acidul α-cetoglutaric din ciclul Krebs, ducînd la dereglarea catenei de respirație. În același timp, prin dereglarea ciclului Krebs, se sintetizează mai puțin acid oxalacetic necesar captării acetatului activ, ceea ce duce la dirijarea către ciclul cetogenetic. Sinteza glutaminei din amoniac în condițiile hiperamoniemiei este intensificată. Or, cum amidarea acidului glutamic se face prin consum de A.T.P., o bună parte din energie este sustrasă de la alte procese anabolice fundamentale. Administrarea de acid glutamic în stările de comă hepatică, pentru a fixa NH_3 nu s-a dovedit totdeauna eficace, deoarece acidul glutamic nu poate străbate bariera hematoencefalică. Concentrația mare de amoniac rezultă și din biosinteza deficitară a purinelor-pirimidinelor ureei și aminoacizilor, care sînt căile normale de consum ale amoniacului.

Ciclul ureogenetic hepatic în condiții de hipoxie este și el alterat, deoarece, activarea NH_3 și CO_2 se face în

Scanned with OKEN Scanner

condiții de energie mare și în prezența oxigenului molecular. Sinteza carbamilfosfatului este deficitară, deficiență care duce direct la sinteza insuficientă de pirimidine. Transformarea citrulinei în arginină și a ureei din arginină se face de asemenea cu aport de energie din A.T.P. În condițiile creșterii amoniacului provenit din catabolism, din cauza lipsei de fixare sub formă de uree și glutamină, se creează un cerc vicios, care duce la o acumulare continuă de amoniac. Toxicitatea neurotropă a amoniacului se explică prin dereglarea catenei de oxidare (prin consum de acid α-cetoglutaric), proces cu activitate foarte intensă în teritoriul nervos. În ciroze, anastomozele porto-cave scot ficatul din circuit, iar amoniacul nu mai poate fi detoxifiat.

Acumularea amoniacului în creier ar sta deci la baza fenomenelor neuropsihice din insuficiența hepatică, al căror apogeu este coma hepatică, de multe ori terminală. În fond, sindromul toxic este rezultatul, nu numai al acumulării amoniacului, ci și a corpilor formici, a corpilor cetonici și a invadării organismului de polipeptide produse de citoliza hepatică. În plasmă apar proteine de tip patologic. Acumularea substanțelor formil duc la inhibiția enzimelor ciclului Krebs, și așa deficitar, ceea ce scade foarte mult sinteza A.T.P. Mitocondria lipsită de A.T.P. pierde enzime prin creșterea permeabilității de membrană și permite Ca^{++} și Na^{+} să pătrundă în mitocondrie și să inhibe fosforilarea oxidativă. Ciclul Krebs deficitar duce la acumulare de metaboliți, care schimbă pH-ul celular și permite eliberarea enzimelor litice din lizozomi, care vor distruge structura hepatocitului. Putem deci considera distrugerea structurii celulare ca o consecință a leziunilor biochimice care duc la dezechilibrul energetic al celulei. Deficiența ciclului Krebs provoacă acumularea tuturor metaboliților. Acizii lactic, piruvic, acetatul activ și α-acetoacizii sînt deviați spre sinteza de corpi cetonici. Prin decarboxilările specifice ale acidului glutamic în sistemul nervos rezultă acidul γ-aminolevulinic (G.A.B.A.), o substanță neurotoxică.

Pe lîngă creșterea amoniacului sanguin și tisular, în faza de decompensare biochimică există deficite ale unor metaboliți. Astfel diminuă sinteza acetilcolinei prin blo-

Scanned with OKEN Scanner

carea metilazelor prin scăderea coenzimei A sau prin insuficiența de glutation. Serotonina crește prin inhibiția monoaminoxidazei, care reglează catabolismul serotoninei în acid 5-hidroxiindoxilacetic. Derivații cianhidrici derivați din metabolismul anormal al unor aminoacizi se acumulează în sînge, neputînd fi conjugați în sulfocianuri din cauza deficitului de glutation. Devierea metabolismului metioninei pe căi anormale va da naștere unor produși intermediari rău mirositori ca dimetilmercaptanul sau dimetildisulfuri, constituenți principali ai foetorului hepatic.

Consecințe morfologice. Din datele anterioare am văzut că deficitele survenite în metabolismul intermediar duc în ultimă instanță la alterarea integrității structurale celulare. Leziunile celulare sînt provocate în primul rînd de deficiențe în A.T.P., al cărui rol este foarte important în energetica celulară, înmagazinînd în molecula sa toată energia eliberată de diferite alimente, în rate mici. De concentrația în ATP depind modificările morfologice mitocondriale și vicierea liniilor metabolice, care se manifestă în patologie prin diferite semne clinice.

Mișcarea ionilor prin sistemul de membrane intracelulare și în matricea proteică tridimensională internă se face prin translocare activă de ATP sau ADP+P în directă legătură cu fosforilarea ATP-ului din mediul înconjurător. Dacă energia de translocare depășește cantitatea necesară translocării ionilor și rămîne un surplus, acesta este conservat tot sub formă de ATP. În prezența ADP+P, a succinatului și glucozei, mitocondria își mărește volumul prin transport activ de ioni *(swelling phenomen)*, proces însoțit de activarea respirației. În prezența ATP-ului mitocondria se contractă *(striking phenomen)*. Această contracție se poate realiza și prin decuplarea experimentală a proceselor de oxidare fosforilantă. Se pare că modificările de volum ale mitocondriei sînt dependente de prezența proteinelor contractile din particulele elementare ale sistemului de membrane mitocondriale. Se presupune că membranele mitocondriale sînt impermeabile la H^+ și OH^-, transportul lor prin membrane făcîndu-se cu consum de ATP format din ADP+P prin acțiunea reversibilă a ATP-azei în membrana mito-

Scanned with OKEN Scanner

condrială. De acest transport activ al ionilor apei în mitocondrie depinde mărirea de volum și scăderea densității mitocondriale.

Deci formarea ATP-ului din ADP+P prin acțiunea ATP-azei mitocondriale asigură energia necesară transportului activ, prin membrana internă, a ionilor apei ($H^+ + OH^-$). Prezența în mediu a ADP+P activează procesele de oxidare fosforilantă, iar prezența ATP-ului decuplează aceste procese. În ultimul timp, au fost studiate schimbările structurale care au loc în mitocondria normală, în strictă legătură cu respirația, ADP-ul și ATP-ul. Mitocondriile nu se dilată în condiții de anaerobioză, dar sînt foarte susceptibile de dilatare în timpul respirației și în lipsa de ADP.

Inductorii fiziologici ai dilatării sînt fosfatul anorganic, Ca^{++}, acizii grași liberi, glutationul redus sau oxidat, tiroxina și o serie de hormoni polipeptidici. Fosfatul anorganic este necesar pentru respirația cuplată cu fosforilarea oxidativă. Este suficientă scurgerea fluxului de electroni către cele 3 puncte de cuplare ale catenei de respirație, de fosforilare oxidativă, ca să inducă tumefierea mitocondriei.

Deci tumefierea este legată de procesele respiratorii, fosforilările oxidative, oxigenul molecular, P și ADP necesar cuplării respirației cu fosforilarea. Energia eliberată din aceste procese folosește transportul activ de H^+ și OH^+ în mediu intern.

Procesele de tumefiere a mitocondriei schimbă permeabilitatea membranei și produce eliberarea ATP-ului mitocondrial în mediul celular pentru sinteza proteinelor. Modificările structurale care se produc în timpul contracției par a atinge numai membrana și nu conținutul solubil al matricei mitocondriale. Aportul activ de apă în mitocondrie este inhibat de prezența ATP-ului, prezența lui fiind suficientă pentru a produce golirea de apă a mitocondriei, restabilind raportul normal de permeabilitate între membranele mitocondriei. Deci revenim la rolul ATP-ului ca substrat de bază al integrității mitocondriale.

Deficiența în ATP duce la o tumefiere de mare amplitudine, respirația și fosforilarea pot fi inactivate și mito-

Scanned with OKEN Scanner

condria nu se mai poate contracta. Golirea camerei interne mitocondriale de substratele necesare energiei metabolismelor specifice, duce la dezintegrarea mitocondriei, însoțită de activarea enzimelor hidrolitice, care duc la distrugerea sistemului celular integrat.

Revenind la rolul ATP-ului pentru integritatea morfologică și metabolică celulară, lucrările experimentale recente atestă modificările din celula hepatică produse de deficiența de ATP indusă prin administrare de etionină. Deficiențe în ATP celular au provocat procese patologice caracteristice unei hepatite acute. În urma observațiilor rezultate din aceste cercetări se poate emite ipoteza unei terapeutici cu ADP și metionină care să inhibe lanțul patologic creat de spolierea în ATP.

În concluzie, modificările structurale ale celulei hepatice par să fie dependente de starea permeabilității membranelor celulare, influențată în mare parte de cantitatea de ATP. Pe primul plan ar sta modificările mitocondriei. Cînd tumefierea *(swelling phenomen)* normală produsă prin transport activ de H^+ și OH^- în lipsa ATP nu este urmată de contracție *(striking phenomen)*, ea tinde să se permanentizeze și apar modificări structurale, care constau în golirea camerei interne a mitocondriei de substanțe necorespunzătoare producerii de energie, inhibarea fosforilărilor oxidative și respirației celulare avînd ca rezultat dezagregarea celulei.

TULBURĂRI ÎN DEPOZITAREA ȘI ÎNTREBUINȚAREA VITAMINELOR

Ficatul ocupă un loc important în depozitarea vitaminelor. Alterarea funcției și structurii organului este urmată de tulburări în bilanțul vitaminic.

1. Carența de vitamină A survine în general mai rar, din cauză că depozitele din ficat sînt suficiente pentru ani de zile. În bolile hepatice, însă, vitamina A poate scădea pînă la zero, pentru ca după vindecare să revină la normal. Carența în vitamină A are consecințe în special asupra epiteliului celular al căilor biliare intra- și extrahepatice (Cervini). Hipovitaminoza A este consecutivă

Scanned with OKEN Scanner

deficitului de absorbție intestinală, prin lipsa bilei (litiază) sau incapacității ficatului de a transforma carotenul în vitamină A (ciroze). Raportul $\frac{\text{mg vitamină A} \times 100 \text{ ml ser}}{\text{mg } \beta\text{-caroten} \times 100 \text{ ml ser}}$ apare modificat în special în hepatopatiile inflamatorii (Kalke).

2. Carența de vitamină B. Lipsa vitaminei B_1 favorizează încărcarea grasă.

Carența de vitamină B_2 (vitamină G, riboflavină) se produce în ciroze hepatice, probabil datorită unei utilizări neadecvate, precum și unui aport insuficient. Vor surveni modificări importante în sistemele enzimatice care activează respirația celulară tisulară. Se știe că în sistemul de transport al hidrogenului, enzimele, în componența cărora există riboflavină, catalizează oxidarea niacinadenindinucleotidului (N.A.D.), care conține niacină. Carența de niacină apare în ciroze și se manifestă prin simptomele discrete asemănătoare cu cele din pelagră și din porfirie : dermatită, inflamația mucoaselor, limbă roșie, diaree și tulburări psihice.

Carența în B_6 nu este constantă, dar este probabil răspunzătoare de o parte din modificările bucale (cheiloză și stomatită angulară), care apar la unii cirotici. În cirozele din kwashiorkor, testele biochimice sugerează carența de vitamina B_6.

Carența în vitamina B_{12} este frecventă în bolile hepatice cronice.

Carența în acid pantotenic poate apărea în unele cazuri de ficat gras, dar în aceste situații se pare că steatoza este mai mult efectul, decît cauza carenței de acid pantotenic.

Carența în acid folic este de obicei asociată cu carența în vitamină B_{12} și explică anemiile cu aspect macrocitar și cu măduvă osoasă megaloblastică întîlnite la unii cirotici (Duncan). Datorită carenței în acid folic se elimină prin urină cantități mari de acid formiminoglutamic (F.I.G.L.U.), ca urmare a lipsei unei enzime necesare transformării acestui produs în acid glutamic, scăzînd deci rezervele de neutralizare ale amoniacului. Administrarea acidului folic nu corectează complet excreția exce-

Scanned with OKEN Scanner

Tabelul II

Importanța vitaminelor din grupul B în activitatea ficatului (după Pavel)

Vitamina	Factor activ derivat	Mod de formare	Funcția îndeplinită în celula hepatică
B_1 (timina)	Tiamin-pirofosfatul Piruvat oxidaza	+ ATP + Mg^{++} + ATP + acidul tioctic	Decarboxilarea acizilor cetonici Decarboxilarea acidului piruvic și α-cetoglutaric
B_6 (piridoxina)	Piridoxal-fosfat	+ ATP − H_2	Transaminare Decarboxilarea acizilor aminați
B_2 (riboflavina, lactoflavina)	FMN (flavinmononucleotid) FAD (flavinadenindinucleotid)	+ PO_4H_3 PO_4H_3 + adenina	Transportor de H în procesele de oxido-reducere celulară
Acid pantotenic	Coenzima A	+ cysteamina + fosfoadeninnucleotid	Sinteza și degradarea acizilor grași Sinteza colesterolului Degradarea glucidelor și sinteza lor Activarea acizilor aminați și sinteza proteică
Acid paraaminobenzoic	Acid folic	+6-oxy-2-aminopteridin + acid glutamic	Transmetilare Sinteza de timină și de ADN Transformilare
B_{12} (cobalamina)	Cyanocobalamina	+ CN	Rol anabolic
PP (amida acidului nicotinic)	Codehidraza I Codehidraza II (DPN și TPN)	+ ADP + ATP	Transhidrogenaze aerobe

Scanned with OKEN Scanner

sivă de F.I.G.L.U., ceea ce sugerează existența unei tulburări metabolice.

3. **Carența în vitamină C** este mai discretă în afecțiunile hepatice, cu toate că ficatul este cel mai important rezervor de vitamină C. Hipovitaminoza C este mai accentuată în hemocromatoze, în care se consumă vita-

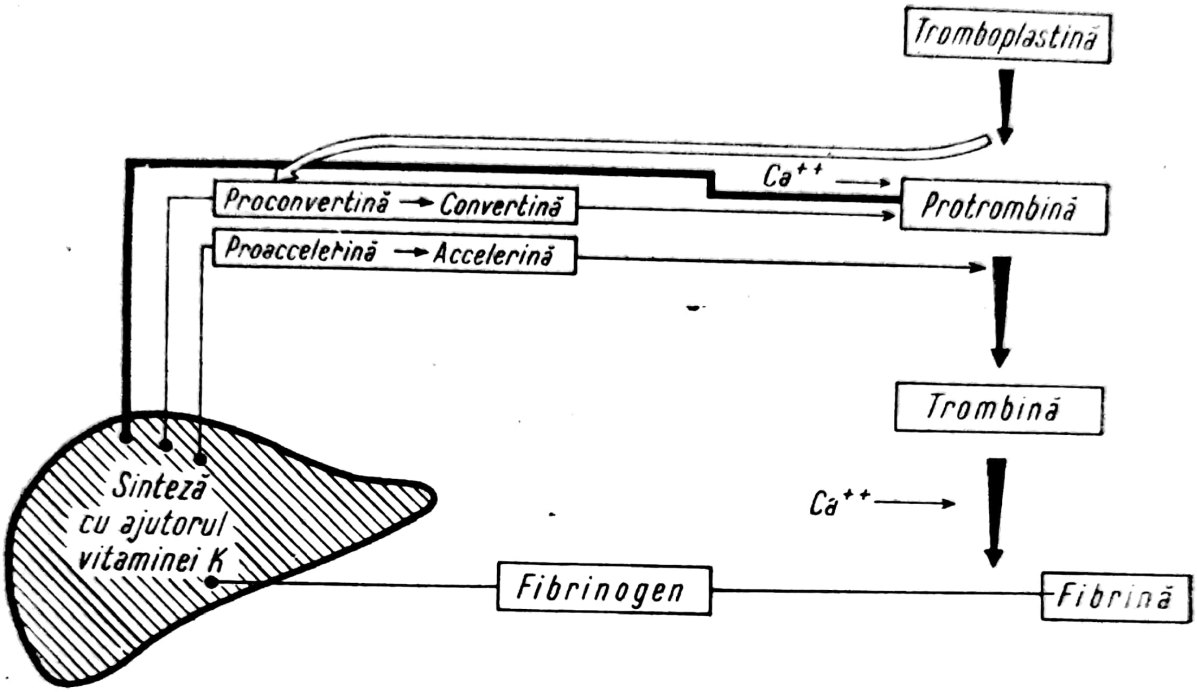

Fig. 21. — Reprezentarea schematică a sintezei proteinelor cu rol de coagulare cu ajutorul vitaminei K.

mină C pentru eliberarea fierului feric din legătura sa cu transferina din plasmă și încorporarea sa ulterioară în feritină tisulară. Metabolismul vitaminei C fiind legat de metabolismul intermediar al acizilor aminați aromați, carența în vitamină C are ca urmare incompleta oxidare a tirozinei. Apariția carenței în vitamină C poate fi precipitată în cursul bolilor hepatice, cînd se supraadaugă infecții, diaree, intoxicații medicamentoase etc.

4. **Carența de vitamină D** se manifestă de regulă sub forma osteomalaciei. Ea apare în special in icterele obstructive cronice și în fistulele biliare, în urma insuficienței eliminării bilei în tractul intestinal și malabsorbției secundare a vitaminei D. Totuși, icterele cronice experimentale nu împiedică calcifierea osoasă. Aspectele morfopatologice din osteomalacie seamănă cu cele din rahitism.

Scanned with OKEN Scanner

5. Carența de vitamină E. Vitamina E este reprezentată printr-un grup de compuși înrudiți : α, γ, β și Δ-tocoferol. Ea are o importanță considerabilă, atît în hepatopatiile experimentale, cît și în cele cîștigate. György a raportat că frecvența necrozei hepatice a scăzut dacă s-au utilizat grăsimi conținînd vitamină E în locul slăninei și a stabilit că α-tocoferolul era activ în prevenirea leziunilor necrotice. În cirozele hepatice există carențe în vitamina E, ceea ce explică, parțial, atrofia testiculară cu leziuni ale tubilor seminiferi, distrofia musculară, ulcerele, scăderea ușoară a duratei vieții eritrocitelor etc. În cirozele biliare xantomatoase, carența în vitamina E provoacă hemoliză și creatinurie.

6. Carența de vitamină K. Tulburările privind metabolismul vitaminei K apar în cazul absenței bilei în tractul intestinal, ca în icterele prin obstrucție. În hepatopatiile icterice sau anicterice sînt foarte frecvente carențele în vitamină K, fiind explicate, fie prin modificarea florei intestinale (neputîndu-se face sinteza vitaminei K), fie prin hipocolie, în urma căreia nu se absoarbe o cantitate corespunzătoare de vitamină K. Carența poate rezulta de asemenea după administrarea prelungită a antibioticelor. Diagnosticul de carență în vitamină K se bazează pe determinarea timpului de coagulare a plasmei recalcificate, căreia i s-a adăugat cantități optime de tromboplastină (procedeul Quick).

TULBURĂRI ÎN DETOXIFIEREA ORGANISMULUI DE SUBSTANȚE STRĂINE

Ficatul are un rol esențial în epurarea organismului de substanțe străine de care se apără prin procese de secreție (bilirubina conjugată, diferiți coloranți) și prin procese de detoxifiere. Detoxifierea este realizată cu ajutorul reacțiilor chimice simple. Astfel, sulfamidele sînt acetilate, alcoolul este oxidat, santonina este metilată etc. Cei mai mulți metaboliți din metabolismul intermediar sînt supuși, înaintea eliminării lor, unui proces de conjugare : fenolii, heterociclii, estrogenii și acizii aminați sînt conjugați sub formă de *eteri* cu acidul glicuronic, iar

Scanned with OKEN Scanner

benzoatul, salicilații, steroizii sau substanțele barbiturice se conjugă tot cu acidul glicuronic, dar sub formă de *esteri*. Conjugarea bilirubinei se face la nivelul microsomilor, reacția fiind endergonică, cu consum de A.T.P. și are loc prin esterificarea cu acid glicuronic a grupărilor propionil ale bilirubinei catabolizate enzimatic.

Un alt proces de conjugare se face cu acidul sulfuric, cu ajutorul căruia sînt cuplați și eliminați din organism fenolii, indicanul și unii estrogeni. Cu ajutorul sulfului sînt eliminate cianurile ; cu ajutorul cistinei se conjugă și se elimină acidul mercarpturic ; cu ajutorul glicocolului se conjugă benzoatul, dînd acidul hipuric, iar cu acidul glutamic se neutralizează amoniacul. În bolile hepatice, datorită scăderii funcției de detoxifiere, cresc în sînge o serie întreagă de produși cu efecte toxice, responsabili de unele fenomene clinice și biologice.

Scanned with OKEN Scanner

CAPITOLUL al VI-lea

CLASIFICAREA INSUFICIENȚEI HEPATICE

Pînă în prezent nu s-a ajuns la un acord unanim cu privire la clasificarea insuficienței hepatice. În practica curentă se mai întrebuințează încă vechea clasificare introdusă în clinică de școala franceză acum vreo 80 de ani. După această clasificare, sindromul de insuficiență hepatică se împarte în :

1. insuficiența hepatică de laborator ;
2. mica insuficiență hepatică ;
3. insuficiența hepatică manifestă sau patentă ;
4. marea insuficiență hepatică sinonimă cu coma hepatică.

După H. Popper (179) este suficientă menținerea doar a trei faze :

1. insuficiența hepatică subclinică sau mica insuficiență hepatică, în care pot fi evidențiate anumite modificări morfologice, dar simptomatologia clinică este foarte estompată ;
2. insuficiența hepatică propriu-zisă, cu semne clinice evidente, consecutivă leziunilor și distrugerilor celulare ;
3. insuficiența hepatică severă, în care sînt prezente simptomele comei hepatice, iar prognosticul devine extrem de grav.

Lamotte, în monografia sa din 1964 (136), păstrează clasificarea clasică, împărțind insuficiența hepatică în două mari grupe : 1) forma comună, cuprinzînd : insuficiența hepatică moderată și severă ; 2) forma electivă, în care sînt introduse afecțiunile monoenzimatice, de regulă congenitale. Numeroși alți autori respectă mai mult sau mai puțin criteriul clasic al clasificării clinice. Singura

Scanned with OKEN Scanner

obiecție majoră se face cu privire la acceptarea sau neacceptarea micii insuficiențe și a insuficienței de laborator. La simpozionul de la Geneva din 1959, privind insuficiența hepatică minoră și de laborator, cîțiva autori au negat însăși existența acestora : „sînt noțiuni perimate", „mica insuficiență hepatică în sensul strict al cuvîntului nu există" etc. Loeper (144) afirmă că „deoarece, experimental, insuficiența hepatică nu apare decît după amputarea a 90% din parenchim, noțiunea micii insuficiențe hepatice nu poate exista, cel puțin teoretic".

În 1960, Walter, bazîndu-se pe date fiziopatologice, încearcă o reabilitare a noțiunii de mică insuficiență hepatică. După Walter, „termenul de mică insuficiență hepatică desemnează în mod evident o tulburare ușoară sau parțială a funcțiilor ficatului". În acest sens, termenul corespunde noțiunilor de „stare hepatică", „disfuncția ficatului", „dishepatie", „ficat iritabil", „debilitate hepatică", „hiperhepatie", „hipohepatie" etc.

La noi în țară, Iagnov (124) a înțeles prin insuficiență hepatică numai stadiul final al bolilor hepatice, cînd ficatul este global afectat. Pentru formele mijlocii a preferat denumirea de preinsuficiențe hepatice, iar pentru forma minoră a întrebuințat termenul de dishepatie sau disfuncție hepatică.

O dată cu acumularea și sistematizarea datelor experimentale s-a căutat să se stabilească o explicație și să se facă o ierarhizare a insuficienței hepatice prin analogie cu fenomenele obținute după hepatectomia experimentală. Dar în timp ce, experimental, prin hepatectomia totală se realizează o comă hipoglicemică, în clinică, marea insuficiență hepatică are un tablou biologic fundamental diferit, iar hepatectomia parțială este bine suportată chiar după excizii foarte mari de organ. S-au născut astfel două noțiuni : cea clinică, insuficiența hepatică cu ficat prezent — și cea experimentală, insuficiența hepatică cu ficat absent (Fiessinger).

Nici clasificarea mai recentă adoptată de școala germană, care recunoaște două tipuri : 1) insuficiența hepatică prin alterarea ficatului *(Leberzerfall)* și 2) insuficiența hepatică prin șuntarea ficatului *(Leberausfall)* nu poate fi acceptată fără rezerve, pentru că de multe ori separarea

Scanned with OKEN Scanner

acestor două tipuri devine imposibilă. La fel de discutabilă este clasificarea potrivit căreia insuficiența hepatică se împarte în : absolută (prin lezarea ficatului) și relativă (prin șuntare).

O clasificare etiopatogenetică foarte utilă, pentru că împacă exigențele științifice cu cele practice, este clasificarea propusă de Păun și Gheorghiu (171). Redăm schematic această clasificare :

I. *Defecte monoenzimatice hepatice,* de obicei congenitale.

II. *Insuficiența hepatică propriu-zisă* (adevărată) :

A. *Forma comună cronică :*

1. Insuficiența de laborator.
2. Insuficiența clinică, compensată biochimic.
3. Decompensarea biochimică a mecanismelor de detoxifiere hepatică ;

— coma hepatică adevărată.

B. *Forme particulare cu predominanța unuia din factorii patogeni :*

— forma necrotică ;
— forma cu șunt porto-cav ;
— forma colestatică (rară).

III. *Come reversibile,* determinate de factori exogeni supraadăugați insuficienței hepatice :

— encefalopatia portală ;
— come prin tulburări electrolitice.

Prin analogie cu insuficiența renală, cardiacă etc. se întrebuințează frecvent termenii de compensare și de decompensare hepatică, cu un conținut fiziopatologic și unul clinic (decompensare vasculară și parenchimatoasă). Se pune însă problema dacă se pot stabili jaloanele unei clasificări măcar stadiale a insuficienței hepatice, pe baza gradului de compensare și decompensare a funcțiilor acestui organ. Dacă din punct de vedere clinic noțiunea este acceptată și utilizată, din punct de vedere fiziopatologic ea nu reprezintă decît o etapă evolutivă a unui proces continuu, ireversibil sau reversibil, de tulburare a ansamblului funcțiilor metabolice și specifice, pe care ficatul normal le menține. De altfel, în clasificarea propusă de Păun și Gheorghiu, noțiunile compensare-decompensare sînt trecute în subsidiar aspectelor clinice,

Scanned with OKEN Scanner

fiind urmate de atributul „biochimic", ceea ce vrea să indice concret componenta funcțională bazală.

În mod obișnuit, prin noțiunea de insuficiență hepatică se înțelege afectarea funcțiilor hepatice ca urmare a unor distrugeri progresive și ireversibile ale parenchimului hepatic. Existența leziunilor anatomice nu include însă, în mod obligatoriu, tulburarea definitivă a funcției ficatului. Lezarea acută sau cronică a ficatului, urmată de modificări distructive, provoacă o intervenție reparatorie promptă, care constă, pe de o parte din apariția unui țesut nou, rezultat al hiperplaziei reactive, și pe de altă parte din intensificarea funcțiilor țesutului hepatic restant însoțită de hipertrofie celulară. Se realizează astfel, într-un timp foarte scurt, o suprafață funcțională corespunzătoare și cu rezerve intacte, echivalentă cu cea existentă înaintea alterării ficatului.

Țesutul hepatic regenerat are aceiași indici funcționali ca și ficatul normal, funcția sa fiind asigurată prin funcția concomitentă a celulelor normale, a celor lezate și a celor rezultate din procesul regenerativ. Datele explorărilor biochimice efectuate în diferite etape ale procesului regenerativ arată normalizarea majorității indicilor de funcționare hepatică. În unele cazuri, dacă procesul de adaptare-apărare a localizat și oprit boala de fond, se poate produce o retrocedare a fenomenelor de insuficiență hepatică, care păstrează așadar un caracter de reversibilitate. Capacitatea de regenerare hepatică și rezervele anatomo-funcționale ale ficatului supradimensionat față de nevoile obișnuite fac deci ca, în prezența unor leziuni anatomice, funcția ficatului să rămînă o lungă perioadă suficientă, cel puțin în condițiile în care acesta nu este supraîncărcat funcțional.

Pe măsură ce leziunile progresează se instalează insuficiența hepatică, care poate fi cantitativă, calitativă sau mixtă. Prin insuficiența cantitativă se înțelege dispariția întregului parenchim de lux (deci 80—90% din suprafața activă a ficatului), iar prin insuficiența calitativă, limitarea unei funcții sau a mai multor funcții hepatice. Cîtă vreme însă capacitatea funcțională a ficatului este discret limitată, procesul reparator reactiv-adaptativ reușind să satisfacă solicitările, funcția organului poate să apară

Scanned with OKEN Scanner

insuficientă numai în anumite condiții de efort funcțional. Dar chiar în această situație fenomenele se remit îndată ce solicitarea trece. De aceea, în acest stadiu nu se poate vorbi despre o adevărată insuficiență hepatică, chiar dacă anumite probe de efort funcțional sau de limitarea unor funcții o indică în mod cvasinecesar.

Din acest punct de vedere, noțiunea de insuficiență de laborator, denumită pe bună dreptate de Chiray „insuficiență hepatică medico-mondenă", trebuie revizuită critic, deși în publicistica medicală se revine asupra ei. Astăzi, datorită cercetărilor biochimice și histologice fine coroborate cu datele clinice s-a stabilit că insuficiența de laborator poate reflecta într-adevăr o situație frecvent întîlnită în bolile hepatice, caracterizată prin faptul că bolnavul nu acuză nici o tulburare, iar pozitivarea probelor constituie primul semn al deficitului funcțional. Dar, tot așa, ea poate constitui doar un semn revelator al unui sindrom biliar, a unui teren alergic, a unui sindrom de adaptare, a unei tulburări neuro-vegetative etc. Reiese deci că termenul de insuficiență de laborator, prin nespecificitatea criteriilor respective, nu poate satisface exigențele încadrării în noțiunea de insuficiență hepatică adevărată. Ea nu este totdeauna consecința unei leziuni intrinseci hepatice, fiind de multe ori vorba de tulburări organice sau funcționale foarte diverse, care nu au nici o legătură cu ficatul sau în care suferința hepatică este secundară. De regulă, tratarea cauzei rezolvă enigma unei probe hepatice, în a cărei pozitivare pot fi culpabile leziunile discrete sau numai alterările funcționale ale ficatului din pneumopatii, boli infecțioase, afecțiuni intestinale și biliare, sindrom postgastrectomie etc. Noțiunea de insuficiență de laborator este deci o noțiune incertă și întrebuințarea ei în clinică, în mod neîndoielnic, ni se pare exagerată.

În ceea ce privește insuficiența hepatică clinică, nu ne putem mulțumi numai cu definiția ei, ci trebuie să apreciem posibilitatea numeroaselor situații clinice și fiziopatologice dependente de eficacitatea sau ineficacitatea mecanismelor compensatoare. Va trebui apoi să ținem seama în aceste aprecieri de faptul că insuficiența hepatică are și un aspect procesiv : ea poate privi ansamblul funcțiilor

Scanned with OKEN Scanner

ficatului sau poate fi limitată la unul sau mai multe mecanisme funcționale. Insuficiența hepatică va fi compensată în cazul cînd rezervele funcționale asigură homeostazia de fiecare clipă a organismului.

În cazurile compensate, lezarea acută sau cronică a ficatului este urmată de o reacție reparatoare promptă, prin intensificarea funcțiilor țesutului hepatic restant, însoțită de hipertrofie celulară și de hiperplazie reactivă. Funcția globală a ficatului, deși mai mult sau mai puțin afectată, este capabilă să satisfacă diferitele solicitări, chiar în situația de efort funcțional, ca expresie a sintropismului morfofuncțional. Procesul patologic se poate opri în acest stadiu și uneori retrocedează complet pînă la *restitutio ad integrum*. Alteori însă, evoluează spre stadiul următor. Expresia clinică a stadiului compensat este mica insuficiență hepatică.

În insuficiența hepatică parțial compensată este încadrată forma clinică medie, manifestă sau patentă, în care leziunile hepatice sînt mai extinse, tulburările funcționale sînt mai grave, iar mecanismele de compensare se realizează cu destul de mare efort prin hipertrofie morfofuncțională și hiperplazie reactivă limitată, la care se adaugă o adaptare dificilă și o reactivitate modificată. În această situație, capacitatea de efort a ficatului este mult scăzută și probele funcționale hepatice arată modificări nete. Insuficiența hepatică compensată poate fi deci împărțită în două stadii, compensată și parțial compensată, în raport cu intervenția și eficacitatea mecanismelor compensatoare și cu capacitatea reactivă a organismului. Aceste stadii nu au manifestări clinice absolut superpozabile și bine precizate, care să se desfășoare după anumite reguli. Trecerea de la un stadiu la altul nu poate fi perfect demarcată, pentru că procesul patologic este continuu și astfel se pot ivi foarte multe situații intermediare. Din acest motiv, împărțirea insuficienței hepatice în stadiu compensat și parțial compensat (mica și mijlocia insuficiență hepatică) are un caracter arbitrar, dar este justificată din punct de vedere didactic și în special terapeutic.

Pe măsură ce alterările celulare cuprind zone din ce în ce mai întinse, regenerările devin mai puțin active, cantitatea de parenchim scade treptat, iar semnele de

Scanned with OKEN Scanner

insuficiență hepatică se accentuează în directă legătură cu remanierile structurale ale ficatului. În acest stadiu, insuficiența hepatică este decompensată și pune în pericol viața bolnavului, pentru că mecanismele compensatoare sînt depășite și funcțiile ficatului nu sînt îndeplinite satisfăcător, putînd fi blocate în orice clipă. Tabloul clinic se suprapune în această fază cu cel din perioadele avansate ale insuficienței hepatice manifeste, de regulă fiind subliniat de prezența ascitei.

Ultimul tablou al insuficienței hepatice este coma hepatică, gradul extrem al insuficienței hepatice, cînd se instalează decompensarea biochimică a mecanismelor de detoxifiere hepatică.

Recapitulînd datele anterioare, reiese că se poate face o clasificare a insuficienței hepatice pe baza intervenției mecanismelor compensatoare și de adaptare-apărare a ficatului față de diferiții agenți etiologici, oglindite în tabloul clinic.

1. **Insuficiența hepatică compensată.** Este caracterizată, din punct de vedere fiziopatologic, prin îndeplinirea cvasinormală a funcțiilor hepatice, care se face cu ajutorul mecanismelor compensatoare legate de rezervele morfofuncționale ale ficatului. În stadiul compensat pot fi incluse micile semne ale insuficienței hepatice apărute în urma tulburărilor cantitative sau calitative ale funcțiilor ficatului sau insuficiențele monoenzimatice, care au o expresie clinică frustă, decelabilă de multe ori numai prin laborator.

În stadiul parțial compensat, tabloul clinic este polimorf și bogat în semne, ceea ce arată depășirea sau în orice caz limitarea foarte strînsă a mecanismelor compensatoare. În acest stadiu sînt interesate foarte multe funcții hepatice și în fazele mai avansate participă marile funcții ale organismului (aparatul digestiv, circulator, sistemul nervos etc.). Probele funcționale hepatice sînt în majoritatea cazurilor pozitive. Pentru aprecierea gradului de interesare a funcțiilor hepatice ne putem ajuta de bateriile de teste. Demarcarea trecerii spre insuficiența hepatică decompensată este destul de dificilă și se poate aprecia mai bine prin semnele clinice. Dacă reacția reparatoare și regenerarea celulară sînt eficiente, se produce

Scanned with OKEN Scanner

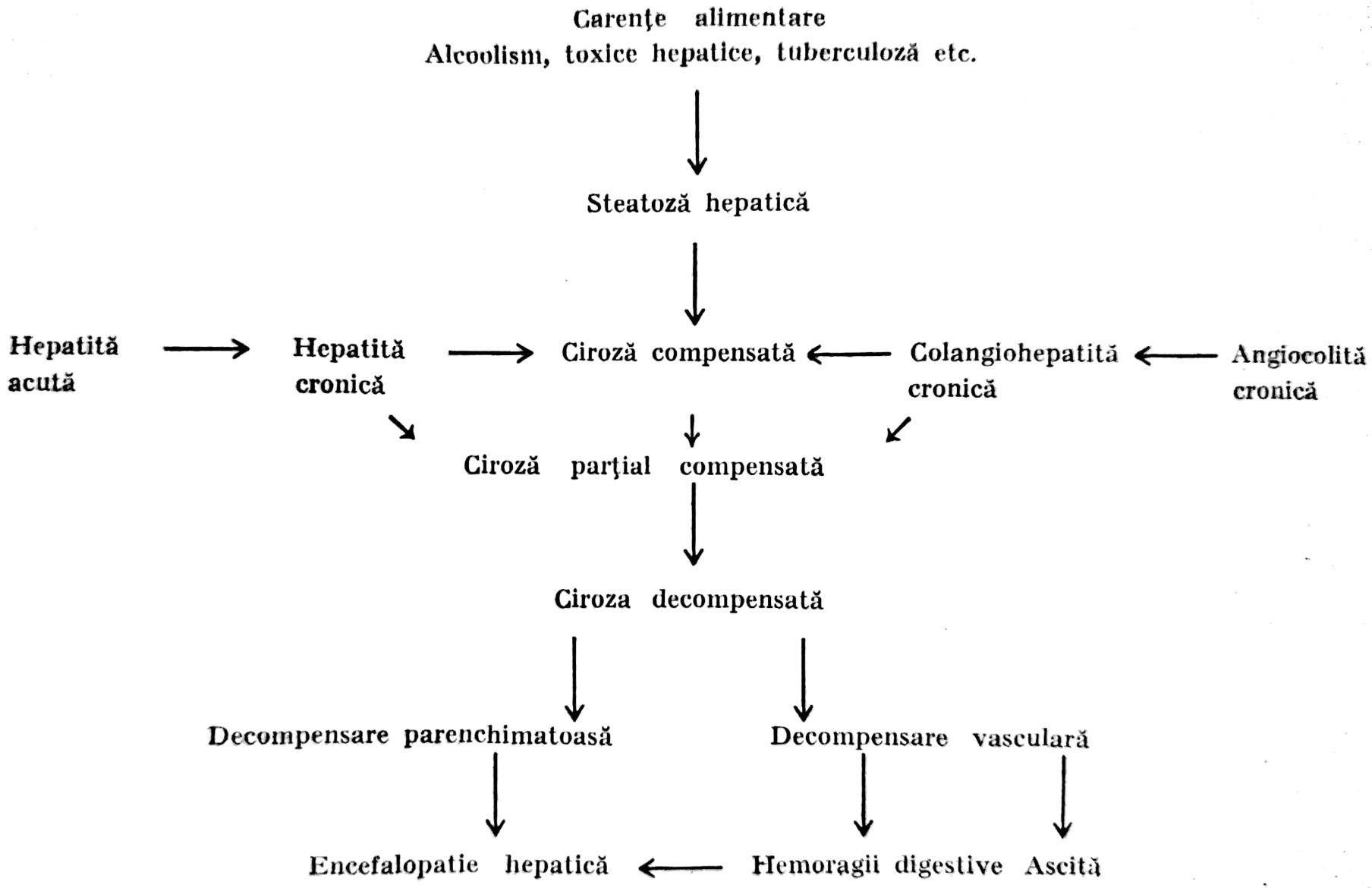

Fig. 22. — Insuficienţa hepatică în ciroze.

în primul rînd o ameliorare a stării generale, starea de nutriție se îmbunătățește, iar semnele de insuficiență hepatică se atenuează în directă legătură cu remanierile structurale ale organului. Uneori, chiar în cirozele avansate, examenele laparascopice competente pun în evidență apariția surprinzătoare de noduli regenerativi mari cît o mandarină, cu revenirea aproape la normal a dimensiunilor ficatului.

2. **Insuficiența hepatică decompensată.** Se caracterizează prin depășirea mecanismelor compensatoare hepatice și prin faptul că poate genera oricînd, prin neîndeplinirea satisfăcătoare a funcției ficatului, fenomene biologice și clinice foarte grave, viața bolnavului fiind permanent amenințată.

3. **Coma hepatică.** În concepția veche, abia în acest stadiu se poate vorbi despre o adevărată insuficiență hepatică. Coma hepatică nu este însă decît un grad avansat al insuficienței hepatice, fiind sinonimă cu termenul de mare insuficiență hepatică. Ea se datorește, de regulă, unor leziuni parenchimatoase grave și întinse, care — fiziopatologic și biochimic — corespund prăbușirii complete a tuturor funcțiilor ficatului (insuficiența hepatică globală) sau este determinată de factori exogeni supraadăugați insuficienței hepatice, cum sînt comele prin tulburări electrolitice (hipopotasemie, hiponatremie) sau după șunturi porto-cave.

Scanned with OKEN Scanner

CLINICA INSUFICIENȚEI HEPATICE CRONICE

Tulburările clinice și umorale ce caracterizează insuficiența hepatică cronică țin, nu numai de ficat, ci și de diferite organe și sisteme ale organismului. Din acest motiv, simptomatologia este extrem de polimorfă. Deoarece gruparea și ordonarea semnelor se fac cu dificultate, există dificultăți și în aplicarea unui tratament cauzal și rațional. Totuși, ținînd seama de faptul că fenomenele clinice sînt expresia celor fiziopatologice și că acestea din urmă depind în ultimă instanță de intrarea în funcție a mecanismelor compensatoare, vom căuta că încadrăm într-un context clinic noțiunile fiziopatologice de compensare și de decompensare hepatică. În acest scop vor fi prezentate pe rînd : I. insuficiența hepatică compensată (mica insuficiență) ; II. insuficiența hepatică parțial compensată (insuficiența manifestă) ; III. insuficiența hepatică decompensată și IV. coma hepatică.

Insuficiența hepatică acută va fi prezentată într-un capitol separat, date fiind caracterul global și potențialitatea reversibilității leziunilor sale.

INSUFICIENȚA HEPATICĂ COMPENSATĂ

(mica insuficiență hepatică)

În această formă, funcția ficatului, deși afectată, este compensată prin intrarea în joc a hipertrofiei celulare și a rezervelor morfofuncționale hepatice, fiind condiționată de gradul de extindere a proceselor distructive hepatice și de limitările sale funcționale. Bolnavul cu insuficiență

Scanned with OKEN Scanner

hepatică compensată prezintă o serie de semne clinice și umorale grupate în următoarele sindroame :

— sindromul determinat de tabloul clinic și umoral al bolii cauzale ;

— sindromul determinat de existența leziunilor hepatice și de tulburarea diferitelor mecanisme funcționale ;

— sindromul biologic de alterare a probelor de investigație hepatică.

Din punct de vedere clinic, insuficiența hepatică compensată se caracterizează, fie prin absența oricăror modificări patologice, simptomele fiind corelate cu boala de fond, fie prin existența unor semne clinice discrete. În prima circumstanță (stadiul inițial al insuficienței hepatice Kay), funcția ficatului poate fi tranzitoriu afectată, numai în condiții de efort funcțional, fenomenele clinice remițîndu-se prompt îndată ce suprasolicitarea a trecut. Ficatul face față efortului prin intrarea în joc a rezervelor morfofuncționale de fond și doar cîteva probe hepatice arată existența insuficienței discrete a ficatului. În a doua situație (stadiul intermediar Kay), prezența semnelor clinice indică modificări sau adaptări funcționale secundare lezării ficatului. În acest stadiu se alterează echilibrul funcțional al ficatului, activitatea organului devine nesatisfăcătoare și apar semnele clinice ale insuficienței hepatice, de regulă corelate cu alterări morfologice ale parenchimului.

Sindromul determinat de tabloul clinic și umoral al bolii cauzale. Insuficiența hepatică compensată apare în foarte multe împrejurări patologice. De multe ori, manifestările clinice sînt dominate de afecțiunea cauzală, de aceea detașarea simptomelor care aparțin ficatului din complexitatea clinică a bolii de fond este extrem de dificilă.

a) *În bolile infecțioase*, determinarea hepatică acută este o manifestare a bolii generale, alături de alte manifestări, ca : febră, hemoragii, adenopatii, splenomegalie, angină, sindrom meningian, fenomene pulmonare etc. Uneori, doar examenele complementare de investigație hepatică trădează existența insuficienței funcționale a ficatului. Coafectarea hepatică situîndu-se pe un plan secundar față de boala cauzală, tabloul clinic va

Scanned with OKEN Scanner

consta dintr-o simptomatologie zgomotoasă infecţioasă şi una insignifiantă hepatică. Numai apariţia icterului dezvăluie prezenţa insuficienţei hepatice, dar, de regulă, în acest caz, începe decompensarea.

Insuficienţa hepatică poate fi complet mascată şi atunci cînd pe o afecţiune discretă a ficatului se suprapune o infecţie (angiocolită, pileflebită, abces hepatic etc.). În aceste cazuri este foarte greu de desprins din cadrul tabloului clinic infecţios secundar entitatea nosologică primitivă hepatică. Asemenea situaţii se pot ivi în cursul hepatitelor cronice şi al cirozelor incipiente asimptomatice, amiloidozei, steatozei hepatice, dislipoidozei, granulomatozei maligne cu localizare hepatică, cancerului hepatic latent etc. Originea infecţioasă secundară este sugerată de preexistenţa unor semne hepatice. Geneza sindromului infecţios trebuie corelată cu receptivitatea crescută faţă de infecţii a bolii de fond sau de asocierea celor mai variate boli febrile intercurente cu evoluţie independentă.

b) *În bolile virale*, insuficienţa hepatică poate fi escamotată de simptomatologia virotică, cum se întîmplă în faza de debut a hepatitei epidemice.

— *Semnele generale ale viremiei* se caracterizează prin astenie, alterarea stării generale şi depresiune psihică. Bolnavul este în permanenţă obosit, iar capacitatea fizică şi intelectuală diminuează treptat. Semnele sînt mai evidente la bolnavii care desfăşoară o muncă intelectuală. Uneori apar dureri de cap însoţite de ameţeli, iar tensiunea arterială scade. De la început apar micropoliadenopatii generalizate, cu localizare preferenţială occipitală. Temperatura nu este constantă. Atunci cînd apare, îmbracă diferite configuraţii. Hemograma şi leucograma indică o leucopenie cu limfocitoză, monocitoză şi discretă reacţie plasmocitară (1—2 elemente).

— *Simptomatologia gripală* predomină uneori tabloul clinic. În aceste circumstanţe, pe primul plan stau fenomenele catarale oculo-nazale asociate cu traheită şi bronşită. Rareori, debutul simulează o conjunctivită. Uneori, mucoasa bucală apare pătată, alteori la examenul cu lupa pot fi evidenţiate procese inflamatore discrete la nivelul

Scanned with OKEN Scanner

deschiderii canalului Stenon (semn descris de Bürger și confirmat apoi de Siede) (213).

— *Debutul artralgic* nu se întîlnește decît în anumite epidemii. Cele mai multe cazuri care prezentau acest debut le-am observat în cel de-al doilea război mondial. Durerile articulare apăreau foarte precoce și țineau cîteva zile, rareori dominau net simptomatologia și dispăreau doar la apariția icterului. Uneori sînt prinse marile articulații, alteori cele mici. Sînt cazuri cînd durerile sînt localizate la nivelul maselor musculare sau au un caracter nevralgic. Algiile articulare pot fi diferențiate de cele din reumatismul acut, prin faptul că nu dispar la salicilo-terapie și se intensifică în repaus (129), iar viteza de sedimentare rămîne normală.

— *Debutul cu manifestări predominant cutanate* se întîlnește rareori și se manifestă prin : erupții cutanate de întinderi și aspecte diferite, sugerînd : urticaria, scarlatina, rujeola, eritemul multiform sau erizipelul (130). Rareori, au fost remarcate petești sau exanteme hemoragice. Aceste modificări cutanate nu au nici o valoare diagnostică, nefiind caracteristice fazei de debut a hepatitei virale și trebuie coroborate totdeauna cu restul semnelor clinice.

— *Simptomele neurologice* sînt dependente de natura epidemiei și a virusului. Kalk (128) a observat în timpul celui de al doilea război mondial că, în unele epidemii, virusul hepatitei are proprietăți neurotrope. Astfel, în timp ce la Atena bolnavi cu hepatită epidemică prezentau în perioada de debut dureri de cap, la Salonic debutul s-a manifestat fără cefalee sau alte semne neurologice. La noi în țară, Gavrilă și Voiculescu (100, 241) au atras atenția asupra incidenței în perioada de debut a meningitei limfocitare, mielitei, poliradiculonevritei sau sindromului Guillain-Barré. Manifestările psihice sînt exprimate de obicei prin : stări de nervozitate, obsesii, crize de plîns, hipocondrie, stări depresive etc.

— *Debutul gastrointestinal* este cel mai frecvent. În unele cazuri, bolnavii leagă debutul real al bolii de un moment alimentar. De cele mai multe ori, debutul nu este prea zgomotos și se rezumă la modificări ale apetitului, greață, repulsie față de alimente și vărsături pro-

Scanned with OKEN Scanner

vocate chiar de mirosul alimentelor. Bolnavul are o senzație de amar în gură, saliva este îngroșată, lipicioasă ca în mucoviscidoză, avînd un gust particular, de clei. Fenomenele digestive au o coloratură gravidică și se însoțesc de dezgust profund față de fumat. Tulburările de tranzit intestinal se manifestă în special prin constipație.

c) *În hepatitele toxice sau medicamentoase*, fenomenele clinice ale insuficienței hepatice sînt deseori mascate de semnele generale ale intoxicației: febră, frisoane, erupție morbiliformă sau urticariană, prurit și artralgii. Deseori apar grețuri, vărsături și dureri abdominale. În cazuri rare se instalează o splenomegalie discretă. Probele de retenție a B.S.P., transaminazemia și fosfatazele alcaline sînt alterate, iar puncția biopsică depistează modificări histologice în ficat.

Manifestările clinice sînt deci nespecifice și pot induce ușor în eroare, fiind legate de efectele farmacologice și toxice extrahepatice. Din acest motiv, simptomele de origine extrahepatice-renale, gastrointestinale etc. sînt determinante. Uneori tabloul clinic mimează hepatita epidemică.

d) *În bolile metabolice*, leziunile biochimice interesează atît celulele hepatice, cît și metabolismul diferitelor organe și sisteme. Caracterul general metabolic explică prodigalitatea afecțiunii și a semnelor clinice. Chestiunea litigioasă este în ce măsură nosogeneza și eventual tanatogeneza sînt dependente de leziunile hepatice. Deși patomorfic participarea ficatului poate fi primar disenzimologică, tulburarea fiind însă generală, semnele clinice hepatice pot trece pe plan secundar, rezumîndu-se la hepatomegalie și pozitivarea unor probe hepatice. Caracterul mono- sau polienzimatic al erorii congenitale de metabolism a determinat conturarea unei forme speciale de insuficiență hepatică : insuficiența hepatică electivă. Dar, deși eroarea enzimatică congenitală este electivă, iar leziunea biochimică sau morfologică poate fi unilaterală mitocondrială, mai tîrziu se interferează mai multe metabolisme și leziunile celulare devin globale. De exemplu, tulburările în metabolismul bilirubinei pot declanșa apariția unui icter ca unic simptom, care se complică ulterior cu leziuni celulare întinse, condiționînd apariția unei insuficiențe hepatice tipice.

Scanned with OKEN Scanner

Sindromul determinat de existența leziunilor hepatice și de tulburarea diferitelor mecanisme funcționale. Sindromul este constituit din gruparea mai multor semne, care, luate individual, nu au nici o valoare clinică. Astfel, de multe ori tulburările de caracter trec neobservate, inapetența este considerată un fenomen banal, iar echimozele pot fi privite ca un accident. Asocierea, însă, a acestor trei semne, la care se poate eventual adăuga hepatomegalia, constituie un sindrom clinic care ne orientează spre o insuficiență hepatică compensată. Modificările testelor hepatice dau un atribut mai concis noțiunii, iar biopsia hepatică este un auxiliar prețios, ajutînd la precizarea diagnosticului. Faptul însă că puncția-biopsie nu poate fi impusă bolnavilor și că testele hepatice nu sînt totdeauna semnificative, justifică străvechea regulă a primordialității clinicii asupra laboratorului. În mod schematic, la constituirea sindromului participă următoarele semne : anatomice, hepatice, digestive, nervoase, alergice și umorale.

a) *Modificările anatomice ale ficatului.* Deși în ultimul timp au fost introduse metode perfecționate de explorare paraclinică a ficatului, cum sînt laparoscopia (cu laparofotografie și laparocinematografie) sau scintigrafia (γ-grafia), aceste metode nu au diminuat valoarea examenului clinic. Metodele tehnice noi nu pot fi fructuos interpretate decît în strînsă colaborare cu clinica. Ele au permis perfecționarea și sensibilizarea mijloacelor clinice de explorare și în special palparea ficatului. O bună palpare valorează cît două probe de laborator, spunea odinioară Hanger (113). Palparea ficatului se face cu una dintre tehnicile clasice intrate demult în practica medicală. În cazul cînd din cauza meteorismului sau a atrofiei nu se poate palpa marginea inferioară, noi întrebuințăm cu succes tehnica gratajului. Ea constă din aplicarea stetoscopului pe suprafața ficatului și gratarea cu unghia a peretelui abdominal de jos în sus, paralel cu limita ficatului. În momentul cînd sunetul difuz obținut prin gratarea abdomenului se transformă brusc într-unul foarte intens, însemnează că sîntem la nivelul inferior al ficatului. Tot prin palpare sesizăm

Scanned with OKEN Scanner

în condiții normale cele două incizii hepatice : una externă veziculară și alta internă a ligamentului rotund.

În condiții patologice, ficatul suferă modificări privind forma, suprafața, consistența și mobilitatea. De cele mai multe ori, procesul anatomic este exprimat prin hepatomegalie. La creșterea în volum a ficatului poate contribui fiecare din componentele structurii sale, izolate sau asociate : a) celula hepatică, prin mărire de volum și multiplicare ; b) țesutul conjunctiv de susținere, prin reacții inflamatoare sau scleroză ; c) aparatul biliar, prin colestază completă sau incompletă ; d) aparatul vascular, prin staza sanguină. La acestea se adaugă măririle de volum prin multiplicarea celulelor (neoplasme) sau prin

Tabelul III

Clasificarea clinico-diagnostică a principalelor hepatomegalii izolate

Hepatomegalia adultului	Hepatomegalia copilului
1. *Uniformă*	
Cu stare generală bună	*Cu stare generală bună*
— Hepatomegalia vasculară — Hepatomegalia de supraîncărcare (steatoza, glicogenoza etc.)	— Glicogenoza — Steatoza masivă — Simfiza pericardică — Defectele monoenzimatice compensate
Cu stare generală alterată	*Cu stare generală alterată*
— Neoplasmul hepatic primitiv — Abcesul hepatic — Hepatitele toxice și medicamentoase	— Sarcomul hepatic
2. *Neuniformă*	
Cu stare generală bună	
— Echinococoza hepatică — Ficatul polichistic — Tumorile hepatice benigne — Hepatita cronică nodulară stabilizată	
Cu stare generală alterată	
— Neoplasmul hepatic — Abcesul hepatic	

Scanned with OKEN Scanner

metaplazie (leucemii etc.) și prin dezvoltarea în interiorul ficatului a unor structuri noi : chisturi, vezicule, hemangioame etc.

Hepatomegalia din bolile infecțioase și toxice indică instalarea unei leziuni hepatice. Originea toxiinfecțioasă primitivă a hepatomegaliei se caracterizează clinic prin apariția aproximativ concomitentă, în plină sănătate aparentă, a sindromului toxiinfecțios și a hepatomegaliei sau cu un decalaj în sensul precesiunii sindromului toxiinfecțios, care este urmat de hepatomegalie.

În stadiul de debut al hepatitei epidemice (anictерică), semnele fizice care sugerează atingerea hepatică pot lipsi sau se rezumă la o durere oarecare la palparea sau percuția regiunii hepatice. În unele cazuri însă, se instalează chiar de la început o hepatomegalie fermă, a cărei suprafață inferioară prezintă un desen trilobat sau bilobat. Rareori, marginea inferioară se palpează fără incizuri (monolobat), cu concavitatea îndreptată în sus, datorită hipertrofiei izolate a lobului stîng, produsă prin atrofia lobului drept. În perioada icterică, insuficiența hepatică este parțial compensată prin intrarea în scenă a semnelor clinice manifeste. Nu există o relație de reciprocitate între intensitatea icterului și gradul hepatomegaliei. Numai în formele colangiolitice, retenția biliară provoacă o creștere bruscă a ficatului. După dispariția icterului, ficatul revine la normal în 2—3 săptămîni și insuficiența hepatică se compensează din nou. În formele prelungite, cu toate că fenomenele de insuficiență hepatică se mențin, ficatul nu este totdeauna mărit. Hepatomegalia poate lipsi chiar și în faza de trecere spre hepatită cronică sau în unele forme de debut și fruste ale hepatitei cronice. Cercetările noastre au arătat că abia 12% din hepatitele cronice prezintă hepatomegalie în primul an de la hepatita virală.

În hepatita cronică, de regulă, insuficiența hepatică este manifestă clinic. În unele cazuri, pe lîngă vagi tulburări dispeptice, hepatomegalia este singurul semn al insuficienței hepatice. În aceste cazuri, ficatul poate fi normal ca volum sau hipertrofiat ; în ambele situații însă, consistența sa este crescută. De obicei depășește cu

Scanned with OKEN Scanner

1—3 laturi de deget rebordul costal, prezentînd o suprafață regulată sau neregulată.

Modificările de volum, de formă și de consistență ale ficatului, apărute în cirozele hepatice, indică compromiterea funcțiilor lui, tabloul clinic fiind dominat de decompensarea hepatică. În stadiul precirotic, în unele forme de debut, precum și în anumite ciroze latente, parenchimul hepatic activ funcțional nefiind prea mult diminuat, insuficiența organului este cel puțin pentru o perioadă de timp compensată, hepatomegalia rămînînd supersimptomul insuficienței hepatice. Prin palpare, ne putem da seama de existența steatozei hepatice, care poate să constituie un stadiu preicteric. Concepția apriorismului steatozei pleacă de la constatarea că în cirozele hepatice produse prin carențe alimentare și prin alcoolism cronic, prima leziune care apare este încărcarea grasă a ficatului precedînd instalarea cirozei. Palparea ficatului la carențați sau etilici descoperă o hepatomegalie moale, elastică, dureroasă, la care se asociază astenia nervoasă și fizică, diminuarea apetitului, grețuri, senzație de presiune sau dureri în hipocondrul drept. În aceste cazuri, probele hepatice sînt de regulă negative, însă examenul biopsic evidențiază de multe ori leziuni caracteristice de steatoză hepatică. Dacă, cu ocazia biopsiei, în afara tabloului de steatoză întîlnim necroze celulare și fibroză periportală cu tendință de propagare intralobulară, aspectul pledează pentru faza de instalare a cirozei, chiar dacă semnele clinice nu sînt caracteristice. Din constatările multor autori, din totalul steatozelor, abia 20% se transformă în ciroză.

Menghini (157), executînd puncții hepatice la 120 de alcoolici cronici, a constatat la 2/3 încărcare grasă, la 4% necroză hepatică și numai la 9 cazuri fibroză portală. După un tratament de 1—2 săptămîni, steatoza hepatică a diminuat foarte mult. Această statistică ne indică de ce abia un număr foarte limitat de alcoolici cronici sînt susceptibili să facă ciroză. De fapt, la noi în țară, alcoolismul nu joacă un rol precumpănitor în etiologia cirozelor, ci se acordă o mai mare importanță hepatitei epidemice. Nici în această privință faptele nu sînt clare. Noi credem că se exagerează acordîndu-se un rol prea mare hepati-

Scanned with OKEN Scanner

telor acute în geneza cirozelor hepatice. De fapt, hepatitele virotice se vindecă în proporție foarte mare, multe rămîn staționare și numai un număr limitat evoluează, într-o perioadă de timp variabilă, spre ciroză hepatică.

Modificările palpatoare ale ficatului pot întări suspiciunea unui sindrom biliar apărut în cadrul unei suferințe a căilor biliare (colecistită, litiază biliară, angiocolită cronică etc.). Printr-o bună palpare a ficatului putem aprecia corect coexistența leziunilor hepatice în diferite boli infecțioase, boli de colagen, intoxicații, boli metabolice, boli generale, boli de sistem etc. De foarte multe ori, numai prin palparea ficatului putem atribui insuficienței hepatice unele semne minore ancorate într-o simptomatologie de împrumut. Hepatomegalia cu sau fără semne de insuficiență hepatică poate apărea și în insuficiența cardiacă, fiind mai exprimată la lobul stîng și uneori la cel intermediar. Ficatul este dur, sensibil, cu suprafața netedă și cu marginea rotunjită, iar refluxul jugular poate fi prezent. După expresia lui Froment, „ficatul cardiac ne permite a palpa pulsul inimii drepte".

În cancerul hepatic primitiv masiv, deși manifestările clinice ale insuficienței hepatice sînt minime, hepatomegalia este considerabilă de multe ori, accesibilă inspecției. Ficatul este extrem de dur, de consistență cartilaginoasă sau lemnoasă și cu marginea inferioară rotunjită, fiind fixat prin procese de perihepatită. Din acest motiv, hepatomegalia are o extensie mai mult toracică. Tot prin palparea ficatului apreciem, nu numai diagnosticul, dar și gradul leziunilor morfologice, care explică apariția fenomenelor de insuficiență hepatică compensată în foarte multe afecțiuni hepatice, ca : amiloidaza, steatoza, granulomatoza hepatică, la care marginea inferioară poate fi trilobată sau bilobată, apoi în : cancerul hepatic nodular, chistul hidatic, abcesul hepatic, sifilisul hepatic, chisturile hepatice neparazitare, tumorile benigne ale ficatului etc. Fenomenele de insuficiență hepatică apar de obicei tîrziu, manifestările clinice fiind disimulate de modificările de fond ale bolii respective.

b) *Simptome digestive.* În insuficiența hepatică compensată, pe primul plan stau simptomele diges-

Scanned with OKEN Scanner

tive. În fazele incipiente ale micii insuficiențe hepatice, bolnavii (de regulă, între 40 și 60 de ani) vin la consultație pentru că „ficatul merge prost". Ei se plîng de digestii dificile, de diaree postprandială, de limbă saburală, de halenă fetidă, de cefalee și de o gamă întreagă de alte semne variate. Remarcă atenuarea tulburărilor digestive în urma unui regim strict fără grăsimi sau alcool și exagerarea lor după îndepărtarea de la regim. Acest tablou clinic foarte frecvent și destul de constant, în linii mari, este atribuit unei insuficiențe hepatice ușoare, deși lipsesc documentele biologice ale tulburărilor funcționale hepatice. Un examen atent poate dezvălui existența unor tulburări diskinetice veziculare, colite cronice, dispepsii intestinale etc. De multe ori, tratamentul cu colagoge ameliorează sau vindecă simptomatologia digestivă.

După Păun și Gheorghiu (171) este mai corect ca în stadiul de debut al insuficienței hepatice să se vorbească despre micile semne ale insuficienței hepatice, dat fiind că nu există un paralelism cantitativ între simptom și leziune. Micile semne ale insuficienței hepatice trebuie căutate cu foarte mare atenție, în special la bolnavii care au avut în trecutul lor noxe hepatotrope (toxice, carențe alimentare, alcoolism, infecții etc.).

Cele mai frecvente simptome digestive ale insuficienței hepatice compensate sînt tulburările dispeptice de tip hipostenic. Pe primul plan se află anorexia asociată cu modificări ale gustului, repulsie față de fumat, intoleranță la grăsimi, digestie lentă, flatulență, eructații și diaree sau constipație. Fenomenele dispeptice survin de regulă postprandial sub formă de jenă, apăsare sau senzație de balonare a etajului superior al abdomenului. Tulburările sînt determinate de insuficiența funcției biliare (diskinezii veziculare, hipocolie, acolie, hipercolie etc.), de tulburarea sistemelor reglatoare ale activității digestive, de modificări diskinetice și secretorii ale stomacului și intestinului și de o stază portală discretă (tulburarea difuziunii gazelor în intestin etc.). Greața și vărsăturile nu sînt caracteristice pentru insuficiența hepatică compensată ; ele însoțesc stadiile mai avansate și mai grave ale bolilor hepatice.

Scanned with OKEN Scanner

c) *Simptome nervoase.* Între simptomele nervoase, cea mai constantă este astenia, de regulă moderată. În unele cazuri poate fi însă extrem de marcată, făcînd viața bolnavului dificilă și creînd o adevărată confuzie diagnostică. Cînd constituie singurul semn patologic, poate fi confundată cu astenia latentă din miastenie, anemie, tuberculoză pulmonară, cancer, insuficiență suprarenaliană sau hipofizară (boala Addison, sindrom Sheehan) etc. Testul anamnestic, dozarea 17-cetosteroizilor, reacția Porter și Silver, testul Thorn, dozarea aldosteronului, testul cu metopironă, proba la T.S.H. sau radiografia șeii turcești reușesc să limpezească diagnosticul.

Astenia se prezintă sub formă de oboseală fizică și intelectuală, asociindu-se de regulă cu fenomene nevrotice și psihice. Nevroza astenică se caracterizează prin adăugarea la sindromul astenic a cefaleei, senzației de amețeală, a dezechilibrelor vasomotorii (hipotonie, frilozitate, transpirație etc.) și a tulburărilor de memorie, de somn și de comportament. Psihastenia este susținută prin apariția la acești bolnavi a oboselii izolate, matinale, a cenestopatiilor multiple și a unei depresiuni sau iritabilități discrete.

d) *Simptome alergice.* În insuficiența hepatică compensată se întîlnesc uneori fenomene alergice manifestate prin debacluri diareice și hepatalgii tranzitorii apărute în urma ingerării de alimente alergogene (lapte, ouă, fragi, pește etc.). Migrenele frecvent întîlnite la hepatici nu sînt altceva decît descărcări histaminice ca în orice proces alergic. Tot prin mecanism alergic trebuie explicate episoadele cu intensități diferite de edeme Quincke, de urticarie și de prurit.

e) *Simptome hemoragice și cutanate.* Sînt în general foarte discrete și se manifestă prin sîngerarea cu ușurință a mucoaselor după traumatisme mici, cum ar fi periajul gingival sau gratarea mucoasei nazale, apoi prin apariția de mici hematoame în urma ciupirii sau lovirii tegumentelor și prin instalarea spontană a unui sindrom purpuric declanșat de diferiți factori (expunere la soare, consum de medicamente hepatotoxice etc.). Sindromul hemoragic cu caracter fluxionar indică intervenția unor mecanisme complicate, între care cele mai

Scanned with OKEN Scanner

importante ar fi deficitul de formare a factorilor de coagulare (complex protrombinic, proaccelerină), trombocitopenie prin hipersplenism, tulburările peretelui capilar, activitate fibrinolitică latentă. În fazele de remisie, redresarea morfofuncțională a unora din factorii cauzali ai procesului hemoragic determină dispariția sindromului.

Explorarea funcțională urmărește evaluarea exactă a intervenției fiecărui mecanism în parte : proba garoului (pentru factorul capilar), numărătoarea trombocitelor (pentru factorul splenic), testul von Kaulla (pentru fibrinoliza latentă), timpul Quick (pentru complexul protrombinic), dozarea izolată a protrombinei și dozarea proaccelerinei.

f) *Sindromul umoral.* Constă, în primul rînd, din modificarea bioritmului unor funcții hepatice, cum ar fi funcția glicogenică și glicolitică. Cercetările lui Boller (citat de Păun), efectuate cu ajutorul galactozuriei provocate, au arătat că efortul de conversiune a galactozei în glucoză se face mult mai dificil ziua decît noaptea. Se știe de mult timp că hipoglicemia poate fi cauza astheniei și a unor manifestări clinice preprandiale, cum sînt : fibrilațiile musculare, neliniștea, transpirația etc. Hipoglicemia poate fi urmarea unui hiperinsulinism de origine pancreatică sau suprarenaliană sau prin inhibarea A.T.P., a fosforilărilor și a glucozo-6-fosfatului, în final rezultînd o scădere a glicogenogenezei și a glicogenolizei.

Sindromul biologic. În stadiul compensat, ficatul reușește să desfășoare o activitate funcțională satisfăcătoare, păstrînd un echilibru între diferitele funcții în condiții de activitate obișnuită. Orice modificare a condițiilor bazale prin supunerea ficatului la un supraefort funcțional arată alterarea acestui echilibru instabil. În perioada compensată, capacitatea funcțională a organului fiind limitată, probele care explorează funcții vechi, ca biligeneza, sau noi, ca cea de conversiune a galactozei în glucoză, indică modificări certe. Bineînțeles că și alte teste privind alterările anatomice ale ficatului pot fi pozitive.

a) *Probe dinamice.* Dintre ele, proba de încărcare cu bromsulfonftaleină și galactoză au o valoare sigură.

Scanned with OKEN Scanner

— *Eliminarea bromsulfonftaleinei* este întîrziată. După injectarea intravenoasă de 5 mg/kilocorp, subiecții cu ficatul indemn nu reţin mai mult de 10% din colorant după 30 de minute, 7% după 45 de minute şi 0—1% după 60 de minute. La bolnavii cu insuficienţă hepatică compensată, cifrele retenţiei sînt foarte ridicate în primele 30 de minute. Dacă cifrele nu sînt prea ridicate, este preferabil să se execute un *clearance* al B.S.P. pentru parenchim şi eventual un *clearance* cu aur coloidal pentru sistemul kupfferian. Gaulthier (99), măsurînd *clearance*-ul bromsulfaleinic (parenchimatos) şi al aurului coloidal (kupfferian) în cursul alergiei digestive după şocul alergic, au remarcat o scădere a *clearance*-ului bromsulfonftaleinei, fără modificări ale *clearance*-ului kupfferian al aurului coloidal, ceea ce exprimă o insuficienţă a celulelor parenchimatoase hepatice.

Proba de încărcare cu galactoză nu are o importanţă practică decît dacă valorile sînt constant pozitive. O probă mai sensibilă este *clearance*-ul galactozei sanguine. Această probă a devenit destul de uşor de realizat după introducerea metodelor de dozaj enzimatic al glicemiei. Pentru realizarea *clearance*-ului este suficient ca după administrarea galactozei (0,75 g/kilocorp) să practicăm simultan, pe cele patru eşantioane de sînge scoase din 30 în 30 de minute timp de 2 ore, dozarea glicemiei totale prin metoda clasică şi dozarea enzimatică, ce apreciază exclusiv glucoza. Diferenţa între cele două cifre indică cantitatea de galactoză transformată în glucoză pe unitatea de timp. În cazurile de insuficienţă hepatică compensată, conversiunea fiind înceată, valorile galactozemiei sînt foarte mari şi persistă după 24 de ore (la subiecţii normali, valorile după 24 de ore sînt nule).

b) *Probe ale deficitului metabolic al colesterolului şi bilirubinei*

— *Dozarea colesterolului* indică tulburări în sinteza colesterolului (hipocolesterolemie), în esterificarea colesterolului (diminuarea fracţiunii esterificate şi modificarea raportului colesterol esterificat/colesterol liber-normal 0,70) şi în epurarea colesterolului sanguin (scăderea concentraţiei de colesterol biliar).

Scanned with OKEN Scanner

— *Dozarea bilirubinei* arată în multe cazuri o cifră constantă peste 3 mg‰ (în medie, 5—6 mg‰) de bilirubină directă. Uneori, hiperbilirubinemia nu se observă decît după un exces alimentar. Este posibil ca hiperbilirubinemia să fie legată de un defect enzimatic al epurării bilirubinei din sînge prin celulele hepatice alterate. Închiderea la culoare a urinilor după efort se pare că este determinată de existența unei hiperbilirubinogenurii.

INSUFICIENȚA HEPATICĂ PARȚIAL COMPENSATĂ

Este forma de insuficiență hepatică cronică, medie, manifestă sau patentă. Clinic, se caracterizează printr-o simptomatologie foarte bogată, iar fiziopatologic, prin distrugerea progresivă a parenchimului și a funcțiilor de bază ale ficatului. Noțiunea ar avea o accepție clinică și una fiziopatologică, utilizarea pleonastică ca echivalente a acestor termeni fiind justificată. În insuficiența hepatică parțial compensată sînt alterate diferitele mecanisme funcționale hepatice prin limitarea elasticității funcționale, prin reducerea capacității de adaptare a funcțiilor hepatice la nevoile de moment ale organismului, prin hiperactivitatea „cu rebuturi" (funcțional defectuoasă) a parenchimului restant și prin păstrarea parțială a funcțiilor celulelor lezate. Insuficiența hepatică parțial compensată se deosebește de cea compensată prin faptul că efortul de compensare a ficatului este limitat în raport direct cu intensitatea leziunilor hepatice. Din acest punct de vedere s-ar putea foarte bine întrebuința și termenul de insuficiență hepatică parțial decompensată.

SIMPTOMATOLOGIE

1. **Simptome generale.** Slăbirea constituie în unele cazuri semnul instalării insuficienței hepatice parțial compensate, fiind determinată de distrucțiile hepatocitului, de limitarea anabolismului și de creșterea catabolismului. Din acest motiv ea nu este în raport nici cu alimentația, nici cu activitatea fizică sau cu starea morală. Rareori atinge proporțiile unei reale caşexii. De multe ori însă, starea generală se păstrează bună, în anumite cazuri remarcîndu-se chiar tendința de îngrășare.

Scanned with OKEN Scanner

Tabelul IV

Principalele constante fiziochimice ale sîngelui şi modificările lor în insuficienţa hepatică

Izohidria	pH	*Normal*: 7—8 (în medie 7,40) *Patologic*: Scade în comă
	Rezerva alcalină	În sîngele arterial: 45—60 vol. CO_2% În sîngele venos: 50—65 vol. CO_2% Bicarbonaţi 16 mg% sau 27 mEq/l Acid carbonic 3 vol. CO_2 sau 1,25 mEq/l
	Sodiu	*Normal*: 326 mg la 100 ml plasmă sau 142 mEq/l *Patologic*: Scăderea constituie un criteriu fidel pentru diagnostic şi evoluţie. Creşte în hemoragii
	Potasiu	*Normal*: În plasmă: 16—20 mg/100 ml sau 5 mEq/l În sînge: creşte cam de 10 ori *Patologic*: De regulă hipopotasemie cu cu semne ECG caracteristice, rareori hiperpotasemie
	Calciu	În plasmă: 9—11 mg/100 ml plasmă sau 5 mEq/l
	Clor	*Normal*: În plasmă: 366 mg/100 ml sau 103 mEq/l *Patologic*: Se comportă aproape paralel cu Na^+
	Magneziu	*Normal*: În plasmă: 2—4 mg/100 ml sau 3 mEq/l *Patologic*: Scăderi discrete în coma hepatică
	Fosfaţi anorganici	În plasmă: 3—5 mg/100 ml sau 3 mEq/l
Izovolemie	Volum sanguin	*Normal*: 4 l la femei 5 l la bărbaţi sau 70 ml sînge/kilocorp *Patologic*: Reduceri mari după hemoragii Cînd tensiunea scade sub 70 mm Hg apar tulburări ale pulsului

Scanned with OKEN Scanner

Tabelul IV (continuare)

	Elementele figurate	Celule : 30 ml/kilocorp la 40 ml/kilocorp plasmă Hematii : 4—5 milioane/mm³ Leucocite : 5 000—10 000/mm³ Trombocite : 200 000—400 000/mm³
Metabolismul glucidic	Glucoza	*Normal* : În plasmă : 0,7—1,20 g ‰ *Patologic* : Hipoglicemie cu insuficienţă hepatică. Proba galactozuriei fracţionate : 40 g galactoză la 200 g apă arată în hepatita acută creşteri mari (20—50‰) în primul borcan, în timp ce în ciroză creşterile sînt mai tardive
Metabolismul proteic	Proteinele plasmatice	Proteine totale : 6—8 g ‰ Albumine : 55—60 % sau 4—5 g ‰ α_1-globuline : 4 % sau 3 g ‰ α_2-globuline : 8 % sau 5,5 g ‰ β-globuline : 12 % sau 10 g ‰ γ-globuline : 18 % sau 1,3 g ‰ Fibrinogen : 2—5 % sau 3 g ‰ Raportul $\frac{\text{Albumine}}{\text{Globuline}} = 1{,}5$ *Patologic* : Scăderea concentraţiei albuminelor. Valori sub 2,5 g ‰ sînt asociate cu edeme. Creşterea concentraţiei globulinei (hepatite şi ciroze). Creşterea proteinelor totale şi scăderea raportului $\frac{A}{G}$ (hepatite, ciroze). În boli hepatice cresc în special γ-globulinele. Prin imunoelectroforeză se recunoaşte reacţia antigen-anticorp
	Ureea	În plasmă : 19—37 mg/100 ml. Creşte în insuficienţa hepatică
	Amoniac	*Normal* : 15 γ la 100 ml *Patologic* : Concentraţia creşte în encefalopatiile hepatice şi în cirozele cu scurtcircuitări

Scanned with OKEN Scanner

Tabelul IV (continuare)

	Acizi aminaţi	Cromatografia pe hîrtie: creşteri ale cistinei, tirozinei, fenilalaninei în special în insuficienţa acută
Enzime serice	Transaminaze	*Normal*: TGP = 25 U. TGO = 40 U. Raportul $\frac{TGO}{TGP}$ = 1,3 la 1,6 *Patologic*: În atingerile celulare, creşteri ale TGP (300—2 000 U.), care dispar după 3—4 săptămîni
	Aldolaza	*Normal*: 1—10 U. *Patologic*: Creşte precoce în hepatita acută (avînd o moleculă mică, este prima care părăseşte celula)
	Fosfataza alcalină	*Normal*: 1,5—4 U. Bodansky 5—10 U. Armstrong 3—7 U. Jenner-Kay *Patologic*: Hiperfosfatazemia indică o retenţie biliară mecanică
	Ornitin-carbonil transferaza şi arginaza	*Patologic*: Procese de citoliză sau atingere celulară
Sideremia	Fierul plasmatic	*Normal*: 120—140 μg% la bărbaţi 90—120 μg% la femei *Patologic*: Creşte în citoliză
	Fierul sanguin	*Normal*: 40—50 μg% *Patologic*: Scade în anemia din ciroze
Metabolismul lipidic	Colesterolul	*Normal*: Colesterolul total 170—220mg% Colesterolul esterificat 60% Raport $\frac{\text{Colesterol esterificat}}{\text{Colesterol total}}$ = 0,70 *Patologic*: Scade coeficientul de esterificare la 0,50—0,30. În formele grave scad ambele fracţiuni fără modificarea raportului

Scanned with OKEN Scanner

Tabelul IV (continuare)

Proteinele coagulării		*Normal* : Fibrinogen : 0,3 g % Timp de coagulare : 4—6 min. Timp Quick : 12—15 sec. Timp de proaccelerină : 22 sec. Timp protrombină :25 sec. Timpul de liză a cheagului *Patologic* : Fibrinogenul anormal scăzut atestă o hepatopatie gravă. Protrombina scade destul de precoce. Timpul de proaccelerină constituie un test de gravitate. Diminuarea inhibitorilor fibrinolizei apare la cirozele grave
Reacţii de floculare şi labilitate coloidală	Testul Timol	*Normal* : sub 20 U. Vernes sub 30 U. Meunier sub 40 U. MacLagan *Patologic* : Valorile crescute indică scăderi ale albuminelor şi creşteri ale γ-globulinelor şi β-lipoproteinelor
	Testul cefalin colesterolului	*Normal* : Testul este negativ *Patologic* : Se exprimă de la + la ++++, reacţia fiind pozitivă în hiperglobulinemii
	Reacţia Gross	*Normal* : Limita inferioară la adăugarea de 1—1,2 ml soluţie Hayem. Limită superioară la 1,8—2,5 ml soluţie Hayem *Patologic* : Prima floculare apare la 0,03—0,9 ml soluţie Hayem şi traduce o scădere a raportului serumalbumine/euglobuline
	Reacţia Kunkel	*Normal* : Valorile normale între 15 şi şi 20 unităţi Vernes *Patologic* : Creşterea peste 20 unităţi Vernes indică o hiperglobulinemie
Metabolismul hidric	Proba de încărcare cu apă	*Normal* : După ingerarea a 200 ml apă la 4 ore se produce o eliminare egală de apă *Patologic* : În insuficienţa hepatică eliminarea este întîrziată

Scanned with OKEN Scanner

Tabelul IV (continuare)

Probe ale funcției de detoxifiere	**Testul de încărcare cu bilirubină**	*Normal*: Retenția la 4 ore este de 5% *Patologic*: În insuficiența hepatică întîrziată
	Testul cu B.S.P.	*Normal*: Retenția de 15% după 15 minute și 5% după 45 de minute *Patologic*: În insuficiența hepatică, colorantul este reținut în sînge
	***Clearance*-ul B.S.P.**	*Normal*: Valoarea medie normală este de 14,5% (14,5% din volumul sanguin total este epurat de B.S.P. pe minut) *Patologic*: Scăzut în hepatite acute, obstrucții biliare, ciroze, neoplasme hepatice
	***Clearance*-ul kupfferian**	*Normal*: Volumul sanguin total epurat în fiecare minut este de 17,3% *Patologic*: Scăderea raportului *clearence* B.S.P./*clearance* kupfferian sub 0,08 este proporțional cu atingerile celulare
	Cromoscopia	*Normal*: În medie 15—45 de minute *Patologic*: Cînd colorantul apare mai tîrziu în bilă, atestă un deficit hepatic: colostază sau obstrucție
Funcția biliară	**Bilirubina**	*Normal*: Bilirubina totală 0,1—1 mg% Bilirubina indirectă 0,1—0,8 mg%. Bilirubina directă 0—0,25 mg% *Patologic*: Creșterea celei indirecte între 80 și 100% din bilirubina totală o întîlnim în ictere hemolitice și boala Gilbert. Creșterea pînă la 80% din bilirubina totală a bilirubinei directe este un indicator al icterului obstructiv. Creșteri ale ambelor bilirubine întîlnim în ciroze și hepatite sau sindrom Dubin-Johnson
	Săruri biliare	*Normal*: Colalemie 40 mg% *Patologic*: În ictere prin obstrucție la 200 mg%

Scanned with OKEN Scanner

2. **Sindromul cutaneomucos.** Pielea este de culoare gălbuie, subțiată, netedă, laxă, uscată, pergamentoasă, caldă și prezintă pete albe după compresie sau răcire. Sînt frecvente hiperpigmentările cutanate, în special la nivelul extremităților, determinate, pe de o parte, de deficit nicotinic și pe de altă parte de creșterea concentrației sanguine a hormonilor melanostimulatori.

Tot la nivelul pielii se pot observa hemoragii cutaneomucoase sub formă de purpură sau de echimoze subcutanate întinse, spontane sau provocate de injecții. Uneori se asociază epistaxis și gingivoragii. De cele mai multe ori se observă în aceste cazuri o modificare a timpului de sîngerare și de coagulare, cu anomalii ale formării cheagului, precum și apariția purpurei și a hemoragiilor capilare după aplicarea garoului (Rumpel-Leede pozitiv). Geneza simptomelor hemoragipare este foarte complexă, diferitele mecanisme fiziopatologice intervenind variat, în raport direct cu greutatea specifică a leziunilor. Rolul cel mai important l-ar juca insuficiența celulei hepatice în sinteza globulinelor și albuminelor, avînd ca rezultat alterări ale coagulării sanguine. Tulburările cele mai importante privesc elementele din complexul protrombinic (protrombina, proconvertina, proaccelerina și factorul Stuart). Din acești patru factori ai complexului protrombinic, trei sînt sintetizați de ficat în prezența vitaminei K. Numai proaccelerina este sintetizată de celulele hepatice independent de vitamina K. Rezultă deci că în anumite condiții, cum ar fi deficitul de sinteză a celor patru factori citați mai sus, deficitul de absorbție al vitaminei K sau după administrarea de substanțe antivitamina K, se produce o întîrziere în formarea trombinei ; cu alte cuvinte, se prelungește timpul Quick. Această hipocoagulabilitate din insuficiența hepatică este mai accentuată în icter, deoarece absorbția intestinală de vitamină K este scăzută.

După Vîlcu (239), deficitul de tromboplastină plachetară este rar întîlnit și nu este caracteristic. În schimb, scăderea numărului de trombocite contribuie sigur la patogeneza hemoragiilor cutaneomucoase. Mecanismul patogenetic al diminuării numărului trombocitelor poate fi : a) imunologic ; b) printr-o activitate medulară insuficientă

Scanned with OKEN Scanner

consecutivă insuficienței celulei hepatice; c) prin hipersplenism (inhibarea diabazei) și d) prin trombocitoliză splenică (splină congestivă). Fibrinoliza latentă prin scăderea antifibrinolizinei ca urmare a hipoalbuminemiei (antifibrinolizina este legată de o albumină) intervine în special în formele avansate, disproteinemice în plurideterminismul sindromului hemoragipar. În lipsa antifibrinolizinei se produce o digestie enzimatică a cheagului de către fibrinolizină, efect asemănător ca cel produs de un anticoagulant circulant.

La factorii hemoragipari amintiți se adaugă lezarea pereților capilari fragilizați de către toxinele exogene sau endogene capilarotrope, cu alterarea componentei fibroase a peretelui și în unele cazuri tulburări ale permeabilității capilarelor. Cercetînd împreună cu Demayo A. (88), cu ajutorul dermodifuzibilității cutanate a albastrului de tripan sau prin bula de cantaridă, tulburările de permeabilitate capilară în diverse hepatopatii asociate cu insuficiență hepatică, am constatat o creștere a permeabilității și o scădere a rezistenței capilare prin peritelioză capilară.

Cele mai caracteristice simptome cutanate sînt steluțele vasculare, păianjenii vasculari, formațiile acneiforme, teleangiectaziile și eritemul palmo-plantar. Steluțele vasculare și păianjenii vasculari au localizarea electivă pe frunte, pometi, vîrful și aripile nasului, baza gîtului, torace, umeri, ceafă, antebrațe, fața dorsală a mîinilor. Apar excepțional pe buze, limbă, mucoasa nazală. Ele sînt formate dintr-o arteriolă centrală cu un cap roșu sau violaceu de la care iradiază numeroase prelungiri vasculare fine, sinuoase, de culoare roz-violacee. Mărimea lor variază de la cea a unei gămălii de ac la cea a unui bob de mazăre, avînd un aspect de meduză sau păianjen *(spider)*. Comprimarea centrului cu un obiect ascuțit face să pălească imediat arborizațiile. La o vitropresiune ușoară, partea centrală pulsează, iar ramurile se umplu și se golesc în ritmul pulsului. Sînt provocate prin vasodilatație capilară, cu deschiderea segmentelor intermediare și a teritoriului capilar respectiv. În cazul cînd se produce și o alterare a arteriolei terminale, aceasta poate deveni vizibilă și pulsatilă. Unele epistaxisuri sau

Scanned with OKEN Scanner

hemoragii bucale se datoresc ulcerării steluțelor vasculare. Steluțele vasculare apar în puseuri cu ocazia agravării insuficienței hepatice și dispar o dată cu ameliorarea, după scăderi tensionale, șoc sau hemoragii. Ele sînt însoțite și de alte manifestări circulatorii. Creșterea curentului sanguin periferic și deschiderea unor anastomoze arterio-venoase antrenează roșeața extremităților, căldura tegumentelor, pulsațiile capilare și apariția degetelor cu schiță de hipocratism sau cu deformarea în sticlă de ceasornic a unghiilor. Starea de hiperemie și de ușoară congestie explică în parte și culoarea roșie vie a palmelor, mai netă pe pulpa degetelor sau pe eminențele tenare și hipotenare (palma hepatică, palma băutorilor de bere), precum și culoarea carminată a limbii. Mucoasa bucală și cea faringiană sînt și ele hiperemiate și de un roșu aprins (*état carminé* — Fiessinger).

Patogeneza acestor elemente cutanate este dependentă de leziunile parenchimatoase hepatice. Capilarodilatația segmentului arterial și capilaroconstricția segmentului venos sînt atribuite, fie hiperfoliculinemiei, fie creșterii în sînge a unor aminoacizi vasodilatatori ca histamina, tiramina, imidazolii etc. Explicația prin hiperestrogenism întrunește însă majoritatea părerilor. Frecvența steluțelor vasculare și a eritemelor palmare la gravidele cu hiperestrogenemie sau după tratament cu estrogeni ar fi argumente în plus privind rolul estrogenilor în geneza modificărilor cutanate. În general, există un paralelism între intensitatea steluțelor vasculare și scăderea eliminărilor 17-hidroxicorticosteroizilor. Într-o lucrare mai veche, făcută în colectiv, privind valoarea biologică și clinică a eliminării 17-cetosteroizilor urinari în hepatitele epidemice, hepatitele cronice și cirozele consecutive hepatitei epidemice (96) am arătat că în afecțiunile care alterează parenchimul hepatic, eliminarea 17-cetosteroizilor (forma de eliminare a hormonilor steroizi) este diminuată. În 1965, Kaiser, Rindt și Oerthe, studiind eliminarea urinară a 17-cetosteroizilor pe 206 bolnavi cu ciroză hepatică, au ajuns la aceleași concluzii (127).

Tot prin lipsă de inactivare a estrogenilor pot fi explicate formațiile acneiforme și pierderea pilozității axilare. În cazul teleangiectaziilor de pe torace și de pe față

Scanned with OKEN Scanner

și a nevilor angiomatoși plani sau reliefați (pete rubinii), factorul declanșator și de întreținere nu ar fi hiperestrogenismul, ci inactivarea hepatică deficitară a aminelor vasodilatatoare de tipul histaminei. Nevii angiomatoși sînt diseminați pe trunchi, abdomen, regiunea lombară, mastoide etc. Apar rareori pe față sau pe membre, avînd aspectul unor puncte de un roșu-carmin, înconjurate de o zonă roz-palid. La vitropresiune nu sînt animate de pulsații și nici nu se decolorează complet. Nu provoacă hemoragii. Ei trebuie diferențiați de angioamele congenitale din boala Rendu-Osler. Teleangiectaziile se deosebesc de ectaziile venoase prin faptul că nu apar în fotografiile în infraroșu.

Într-o altă categorie de modificări cutanate trebuie incluse tulburările trofice cutanate, ca, de pildă, aspectul fin și catifelat al pielii, cu ștergerea papilelor digitale sau fragilitatea unghiilor determinate de tulburări în depozitarea și metabolizarea vitaminelor. Prin același mecanism sînt explicate și alte semne cutaneomucoase, cum ar fi : xeroftalmia, cheratomalacia prin carență în vitamină A, cheilitele angulare, limba roșie lăcuită, colorația roșie pătată a buzelor, dermatozele uneori cu aspect pelagroid, prin carență de vitamine din grupul B ; unghiile striate, cu lizereu matriceal, prin carență în vitamine D. Uneori se observă retracții aponevrotice de tip Dupuytren, părul cefalic devine subțire, moale, mătăsos și se rărește. În cancerele hepatice, în care funcția de conjugare a hormonilor este păstrată, părul nu suferă modificări. Tot la examenul pielii poate fi evidențiată uneori o rețea venoasă cu varicozități foarte fine, abia perceptibile, dispuse pe aripile nasului sau pe pomeți. Uneori varicozitățile au aspectul unei plase dese, simulînd acneea rozacee. Se mai descriu varicozități în regiunea bazei toracelui, produse probabil prin compresiuni venoase. La alcoolici, piramida nazală se poate hipertrofia, îmbrăcînd un aspect de rinofimă, fenomen apărut în urma tulburărilor de dinamică sistemică și a hiperemiei prin vasodilatație periferică. În insuficiențele hepatice asociate cu afecțiuni biliare se constată uneori pete brune pe față, pigmentări perioculare dispuse sub formă de ochelari

Scanned with OKEN Scanner

(*masque biliaire*) sau depuneri de colesterol pe pleoape (xantelasme).

În insuficiența hepatică parțial compensată apar unele modificări cutanate acute de natură urticariană, eczematoasă sau eritrodermică. Tulburările metabolismului sulfului din aminoacizi duc la apariția efelidelor (124). În fazele mai avansate, pielea se pigmentează murdar, prezentînd excoriații și leziuni de grataj, care îi dau aspectul pielii de vagabond. Pruritul însoțește în special afecțiunile hepatice cronice cu icter și este determinat de retenția acizilor biliari. El poate apărea ca un simptom precirotic, legat de tulburările metabolismului proteic (124). În stadiile avansate ale insuficienței hepatice compensate pot apărea uneori erupții analoge eczemei solare, urticariei solare, prurigoului estival sau eritemului multiform. Aceste eriteme par să fie provocate de tulburări ale metabolismului porfirinei și al altor metaboliți intermediari, care sensibilizează pielea la lumina solară. Împreună cu Nițu V., Hoancă O., Galea I., Popescu A. și Enache M. am studiat alterarea metabolismului porfirinelor în 14 cazuri de hepatită cronică și în 21 de cazuri de ciroză hepatică (93). În 4 hepatite cronice, valorile medii s-au apropiat de normal, iar în 10 cazuri au evoluat în concordanță cu starea clinică a bolnavilor și cu testele uzuale hepatice. În 11 cazuri de ciroză, valorile eliminărilor urinare s-au încadrat în limitele normalului sau aproape de normal. În celelalte 9 cazuri de ciroză, creșterea masivă a porfirinelor urinare a fost însoțită însă de fenomene clinice grave, cu tulburări abdominale și neuropsihice asemănătoare celor din precoma hepatică. Într-un caz, creșterea eliminării de porfirine urinare a fost însoțită de fenomene cutanate de fotosensibilizare, transformate ulterior în melanodermie.

3. **Sindromul icteric.** Prezența icterului în insuficiența hepatică este o dovadă a limitării capacității de compensare hepatică, funcția biligenetică făcînd parte din procesele-cheie ale ficatului. Prin bilă se elimină derivații toxici proveniți din metabolismul hemoglobinei și se asigură o bună digestie intestinală. Pentru că această funcție este mai veche pe scara filogenetică și este mai

Scanned with OKEN Scanner

rezistentă decît funcţii mai recente (cum ar fi metabolizarea galactozei apărută odată cu lactaţia), alterarea ei constituie un semn preţios al insuficienţei hepatice. Totuşi, în interpretarea unui icter trebuie să ne ferim de prejudecata că icterul este expresia exclusiv a leziunilor parenchimului hepatic, ca în cazul icterelor prin hiperproducţie de bilirubină indirectă (ictere hemolitice), în care celula hepatică, deşi este indemnă, nu poate face faţă efortului de conjugare cerut de supraoferta de bilirubină indirectă. În mod similar trebuie să apreciem icterele fiziologice ale nou-născuţilor, expresie a imaturităţii la naştere a glicuroniltransferazei hepatice, care atinge dezvoltarea optimă de 100% abia în a 20-a zi de la naştere. În restul cazurilor, de obicei, există leziuni biochimice sau morfologice cu repercusiuni asupra metabolismului bilirubinei.

Mecanismele patogenice intră în mod variabil în fiziopatologia fiecărui icter, complicînd orice încercare de schematizare. Dintre clasificările existente : ictere bilirubinemice şi ictere bilemice (Lupu), ictere hepatice, ictere hemolitice şi ictere mecanice (Mac Nee), ictere prehepatice, intrahepatice şi posthepatice (Ducci) sau ictere prin reţenţie, cu bilirubinemie indirectă şi ictere prin regurgitaţie, cu bilirubinemie directă (Caroli) o preferăm pe ultima, ca fiind mai fiziopatologică.

a) *Ictere prin reţenţie.* Pot fi produse prin hemoliză intensă, în care ficatul este indemn, avînd depăşită numai capacitatea maximă de conjugare, prin alterarea funcţiei de conjugare a bilirubinei sau prin intervenţia ambelor mecanisme. Ne va interesa numai acele ictere în care leziunile biochimice, de regulă enzimatice, declanşează unul din aceste mecanisme.

— *Ictere enzimopatice.* Din acest grup fac parte icterele enzimopatice cu caracter hemolitic, în care, hematologic, există o scurtare a duratei vieţii hematiilor sub 120 de zile, demonstrabilă cu ajutorul izotopilor radioactivi. Aceste deficite enzimatice devin manifeste, fie ca o tulburare cronică, fie mai des ca o criză de hemoliză acută de tipul hemolizei acute febrile Lederer-Brill însoţită cu icter. În aceste cazuri, deficitul enzimatic eri-

Scanned with OKEN Scanner

trocitar în glucozo-6-fosfatdehidrogenază (G_6PD) constituie cauza icterului cu caracter hemolitic. Enzima controlează prima reacție din glicoliza aerobă intraeritrocitară la om (calea pentozelor Horecker) : transformarea glucozo-6-fosfat (G_6P) în 6-fosfogluconat (6PG) cu formarea

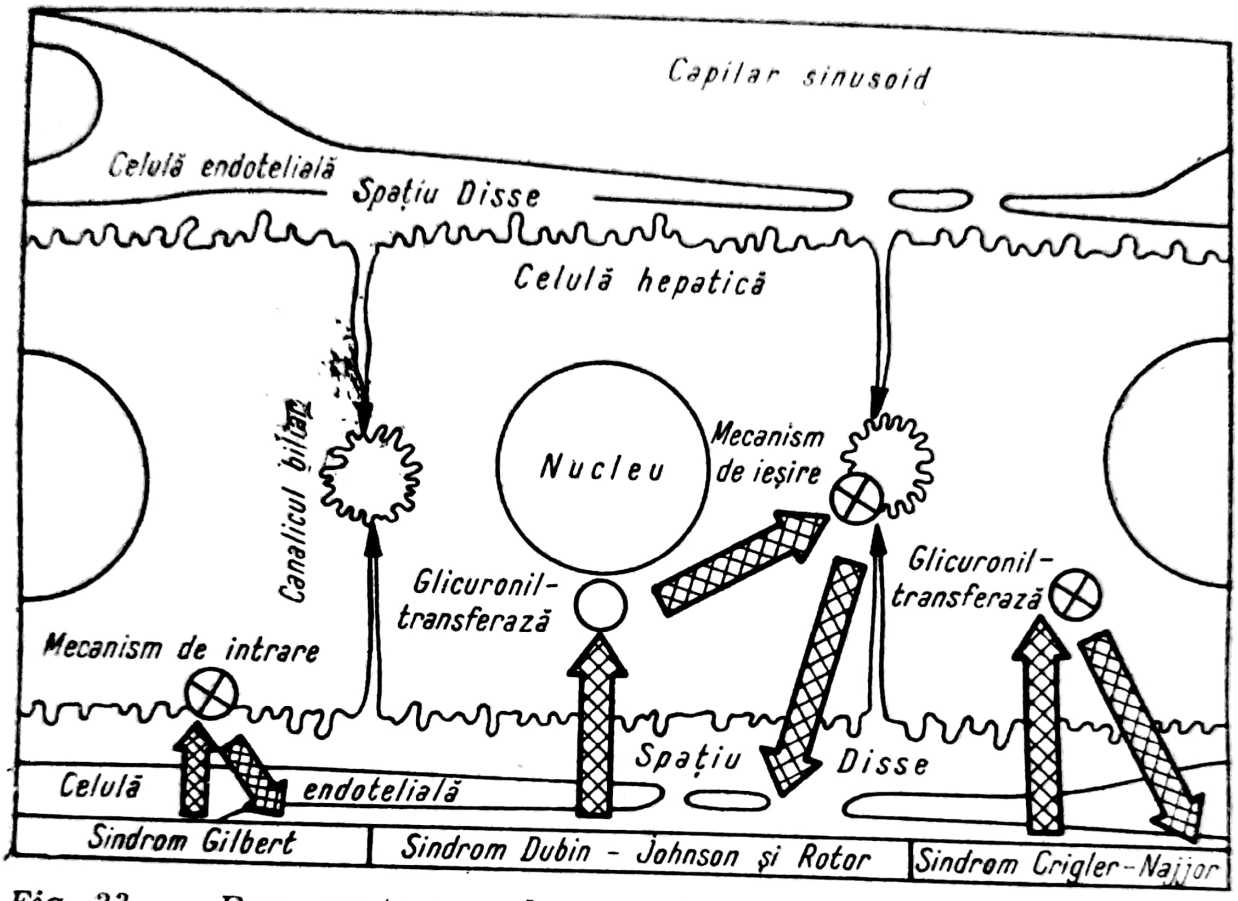

Fig. 23. — Reprezentarea schematică a diferitelor tipuri de ictere congenitale.

de trifosfopiridinnucleotid redus (T.P.N.H.). Acesta, la rîndul său, are rol în formarea de glutation redus (G.S.H.), substanță a cărei lipsă din interiorul hematiei determină hemoliza. Icterul enzimopatic prin deficit enzimatic în glucozo-6-fosfatdehidrogenază apare după administrare de medicamente ca : primachină, sulfamide, fenacetină, P.A.S., vitamină K, nitrofuran, acid acetilosalicilic sau după produse chimice : naftalină, acetilfenilhidrazidă sau vegetale, cum sînt unele specii de bob, ca *Vicia fava* (favism), sau mazăre crudă. Ca răspîndire pe glob, enzimopatia este evaluată la 100 milioane de cazuri diseminate în special în Izrael, Irak, bazinul mediteranian și la

Scanned with OKEN Scanner

negrii din Africa și America. La noi în țară boala se pare că este destul de rară.

— *Icter prin deficitul de transport al bilirubinei.* În patologia hepatică sînt mai frecvente icterele din această categorie, în care producția de bilirubină este normală, dar celula hepatică nu o poate transporta spre conjugare sau nu o poate conjuga spre a fi eliminată. Din grupul icterelor retenționale nehemolitice, în care retenția de bilirubină indirectă este consecința perturbărilor în conjugare, în transportul și în eliminarea bilirubinoglobinei face parte boala Crigler-Najjar, din care s-au descris 7 cazuri în 1952. Icterul este determinat de lipsa congenitală a transglucuronidazei hepatice (glicuroniltransferaza cu coenzimă). Din cauza acestui deficit enzimatic nu se poate face glicuronoconjugarea hepatică. Icterul apare la nou-născuți, după 3—4 zile, avînd o evoluție gravă. În cazurile în care deficitul enzimatic nu este atît de avansat și deci nivelul bilirubinei sanguine este mai puțin marcat, bolnavii trec peste faza critică, icterul persistînd tot restul vieții, cu unele intensificări legate în general de infecții.

Potențialitatea evolutivității benigne ar justifica, după unii, încadrarea colemiei familiale a lui Gilbert ca o formă atenuată a icterului Crigler-Najjar. Colemia familială Gilbert apare la toate vîrstele, dar este mai frecventă între 15 și 25 de ani, fiind produsă de deficiențe privind transportul bilirubinei în celula hepatică, respectiv de alterarea mecanismului de penetrare în celula hepatică a bilirubinei indirecte.

— *Ictere mixte.* Cel mai expresiv este icterul hemolitic al nou-născutului, la care există o hemoliză produsă prin mecanisme imunologice și o insuficiență a conjugării bilirubinei prin deficit enzimatic. Tot în grupul icterelor mixte s-ar putea încadra și icterele care apar în infarctele pulmonare sau cardiace, în pneumonii etc., în care există și hemoliză și tulburări ale echipamentului enzimatic de conjugare a bilirubinei, dobîndite prin efectele anoxiei generale (mecanism ipotetic).

b) *Ictere prin regurgitație.* Din grupul icterelor prin regurgitație fac parte majoritatea icterelor hepatice. În aceste ictere crește bilirubina directă, atingînd

Scanned with OKEN Scanner

valori între 25 și 90% din totalul bilirubinei sanguine. Spre deosebire de icterele prin retenție, în care bilirubina indirectă nu poate trece prin rinichi (icter acoluric), în icterele prin regurgitație, pigmenții biliari cresc în urină proporțional cu concentrația în sînge a bilirubinei directe. Deci, prin rinichi se elimină nu numai bilirubină conjugată, dar și pigmentul I și II. Deși nu există un *clearance* separat pentru fiecare fracțiune, se crede că bilirubina diglicuronică s-ar elimina mai ușor, fiind mai hidrosolubilă, fapt argumentat prin eliminarea intensă a bilirubinei conjugate în icterul mecanic în care predomină bilirubina diglicuronică. Icterele prin regurgitație pot fi împărțite, numai pentru considerente didactice, în : ictere hepatice și ictere mecanice.

— *Icterele hepatice* sînt produse în majoritatea cazurilor prin leziuni hepatice și numai în cazuri excepțional de rare prin enzimopatii congenitale. În icterele produse prin leziuni hepatice, bilirubinemia directă reprezintă 25—75% din cea totală. Hiperbilirubinemia poate fi provocată prin mai multe mecanisme, dintre care cel mai important este cel prin regurgitație. Fie că este vorba de leziuni care realizează rupturi ale canalelor biliare sau creșteri ale permeabilității colangiolelor, fie că este vorba de ocluzii ale canaliculelor hepatice terminale interhepatice sau numai de leziuni enzimatice celulare, bilirubina conjugată este regurgitată, ori prin celula hepatică (dovezi pinocitoza celulară), ori prin fisurile biliosanguine consecutive alterărilor morfologice. Mecanismul prin schimbarea polarității apare atunci cînd, în urma unuia din procesele anterioare (mai des în urma lezării echipamentului enzimatic), bilirubina conjugată nu mai este transportată spre polul biliar pentru a fi excretată, ci, prin schimbarea polarității, este scăpată în circulație.

Prin același mecanism se produce și icterul enzimatic descris în 1954 de Dubin și Johnson (67) și în 1954 de Sprinz și Nelson. Icterul este produs prin tulburarea de transfer a bilirubinei deja conjugate spre canaliculele biliare și din acest motiv bilirubina conjugată regurgitează în sînge direct sau prin limfă. În punctatul biopsic se pune în evidență un pigment brun aparținînd lipofuscinelor, situat totdeauna numai în hepatocite (21).

Scanned with OKEN Scanner

— *Icterele mecanice* sînt provocate prin colestază intra- sau extrahepatică. Astăzi nu mai este acceptat punctul de vedere tradiţional, potrivit căruia icterul este urmarea comunicărilor directe biliosanguine prin fisurări ale arhitecturii normale a ficatului. Se ştie că pentru

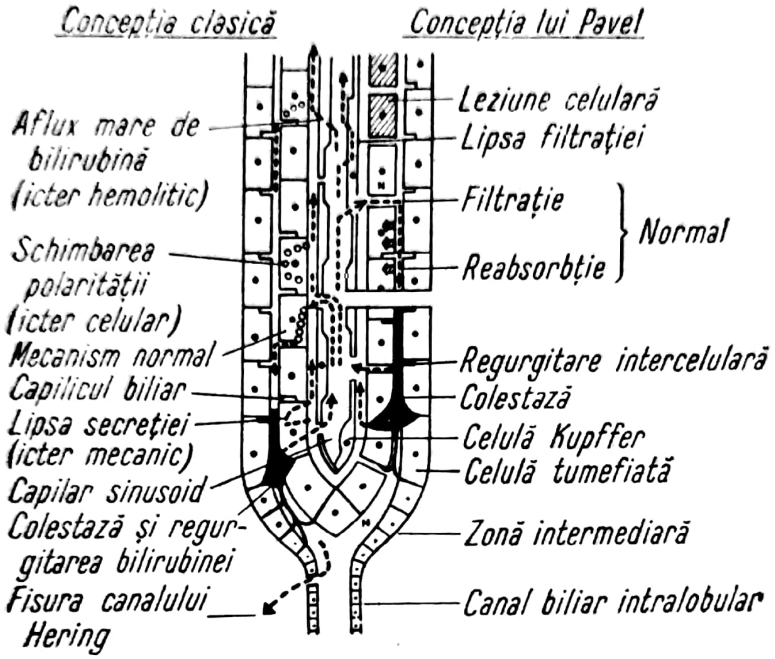

Fig. 24. — Principalele mecanisme patogenice ale diferitelor tipuri de ictere după opinia clasică şi concepţia lui Pavel (după Guy Albot, uşor modificat).

producerea icterului este necesară o tulburare de 70% a drenajului biliar. Or, această situaţie o întîlnim numai în necrozele difuze masive, de aceea în patogenia icterului mecanic se acceptă regurgitaţia peste celula hepatică prin reabsorbţie biliară sau prin modificarea polarităţii celulare. După Pavel, bilirubina conjugată nu trece din capilarul biliar în cel sanguin prin modificarea permeabilităţii celulare, ci pe căi preformate intercelulare.

În icterul mecanic, bilirubina directă reprezintă 90% din bilirubina totală. Consecinţa hiperbilirubinemiei va fi bilirubinuria masivă (urini verzi-negre). Urobilinogenuria este absentă în colestaza completă, căci, lipsind bila din intestin, nu mai are loc circuitul enterohepatic. Uneori, cînd în căile biliare se dezvoltă o floră microbiană, aceasta transformă bilirubina în urobilinogen, care apare în

urină. Diferența între icterul hepatic și cel prin obstrucție nu se poate face nici pe baza mecanismelor patogenice, nici a urobilinogenuriei, singurul element de diferențiere fiind predominanța bilirubinei monoglicuronice din icterul hepatic, față de predominanța bilirubinei diglicuronice în icterul mecanic. Totuși, Cachera (38) a demonstrat că există o suprapunere parțială între aspectele găsite la cele două grupe, ceea ce scade din utilitatea clinică a metodei.

4. **Simptome digestive.** Insuficiența hepatică compensată se asociază aproape constant cu tulburări ale tractului digestiv și deseori debutează clinic prin tulburări digestive. Este firesc să fie așa, pentru că, din punct de vedere embriologic, anatomic și fiziologic, ficatul formează un tot unitar cu întregul tub digestiv. Există o sinergie funcțională hepato-digestivă și reacțiile fiziopatologice după diferitele excitații patologice toxiinfecțioase, vasomotorii sau nervoase sînt strîns legate între ele. Astfel, apendicita, febra tifoidă, ulcerul gastro-duodenal, cancerul gastric sau intestinal produc tulburări hepatice secundare importante, după cum infecțiile căilor biliare, hepatitele, cirozele etc. provoacă manifestări clinice pronunțate ale aparatului digestiv.

Tulburările digestive cu caracter dispeptic pot fi consecința unor reflexe nociceptive cu punct de plecare de la ficatul lezat. Dar manifestările gastrointestinale nu sînt numai reflexe hepato-digestive, ci, de cele mai multe ori, sînt consecința unor leziuni intrinseci. La etilici, leziunile gastrice și enteritice se datoresc alcoolismului și atunci gastrita alcoolică precede apariția steatozei sau cirozei.

În patogeneza manifestărilor gastroduodenale trebuie avută în vedere posibilitatea eliminării pe calea mucoasei gastrice a toxinelor, care nu au putut fi inactivate de un ficat a cărui funcție antitoxică este alterată. Prezența unei gastrite toxice în condițiile unei insuficiențe hepatice trebuie corelată cu rolul pe care ficatul îl are în condiții normale în reglarea dinamicii secretorii gastrice. Pare posibil ca ficatul să intervină în sensul unei acțiuni asupra hormonului gastric. Este cunoscut de asemenea și efectul excitosecretor gastric al extractului hepatic admi-

Scanned with OKEN Scanner

nistrat la bolnavii cu deficit secretor. De altfel, biopsia mucoasei gastrice și duodenale semnalează leziuni cu caracter superficial sau profund. În insuficiența hepatică compensată, apetitul poate fi păstrat nemodificat pînă se ajunge la stadiul decompensat sau se alterează rapid, ajungîndu-se la intoleranță alimentară. Sînt foarte frecvente durerile abdominale difuze sau localizate, asociate cu meteorism abdominal chinuitor care, în unele cazuri, apare ca unica manifestare a insuficienței hepatice. Sînt foarte frecvente tulburările de tranzit intestinal (constipații, diaree sau, alternativ, diaree și constipație).

Manifestările intestinale, mai ales cele de tip colitic, s-ar datori modificărilor degenerative ale epiteliului intestinal, infiltrației seroase și congestiei vilozităților, cum se întîmplă în hepatita epidemică, sau procesului inflamator interstițial, ca în hepatitele cronice și cirozele hepatice. Aceste date obținute prin biopsie intestinală sugerează posibilitatea ca unele manifestări intestinale din insuficiența hepatică compensată să fie rezultatul tulburărilor de dinamică funcțională digestivă, generate de insuficiența hepatică și nu de existența stazei în sistemul port. În ciroza hepatică însă, staza portală asociată cu hipoproteinemie produc modificări morfofiziologice de natură trofică în stomac și intestin (neînlocuirea celulelor descuamate), congestivă (prin hipertensiune portală) și inflamatoare. Paralel cu tulburările de dinamică secretoare și motoare intestinală, la insuficiența hepatică participă într-un grad variabil insuficiența pancreatică și modificarea activității biliodigestive. Insuficiența pancreatică se întreține și se dezvoltă prin apariția tulburărilor din sfera biliară (infecție biliară, diskinezie biliară), prin modificările secretoare gastrice și ale dinamicii funcționale intestinale, ca hiperkinezie sau hipokinezie, tulburări de absorbție etc.

Într-un studiu făcut împreună cu Săvulescu V., Panaitescu Gh. și Bucur Gh. (91), am urmărit modificările biliodigestive la un număr de 72 de cazuri de hepatită cronică consecutivă hepatitei epidemice. La 36 de cazuri (deci 50%) am găsit un sindrom diskinetic biliar, iar dintre aceștia 27 au prezentat o hipotonie veziculară. Tubajul duodenal a evidențiat la 34 de bolnavi semne de

Scanned with OKEN Scanner

colecistită (leucocite, epitelii etc.), dar numai la 13 bolnavi bilicultura pozitivă a indicat prezența infecției biliare.

5. **Sindromul endocrin.** Corelația dintre ficat și glandele endocrine este cunoscută de mult timp. Astfel, Victor Hanot, acum 100 de ani, credea că ciroza biliară este o consecință a infantilismului, iar unii dintre contemporanii săi priveau distrofia infantilă drept o manifestare a cirozei (124). Lereboullet s-a ocupat în lecția sa inaugurală de raporturile dintre glandele genitale și insuficiența hepatică, iar Gilbert a atras printre primii atenția că, în hemocromatoză, unul din elementele de bază ale simptomatologiei este insuficiența pluriglandulară. La noi în țară, Bacaloglu, la Congresul internațional de endocrinologie de la București din 1938, a adus clarificări importante în patogenia și clinica sindromului hepatoendocrin. Cercetările din ultimul timp ale acad. Milcu Șt. și ale școlii sale menționează o strînsă legătură între insuficiența hepatică și tulburările endocrine, ca urmare a restrîngerii funcției de conjugare a ficatului, ceea ce provoacă tulburări în homeostazia endocrină. Cele mai importante modificări clinice apar prin tulburarea conjugării hormonilor steroizi.

Rolul ficatului în metabolismul estrogenilor a fost arătat prima dată de Zondek, în 1934. Mai recent s-a demonstrat că ficatul intervine în două moduri în metabolismul estrogenilor, unul de activare (pentru care este nevoie de mult oxigen, vitamina B_1 și aminoacizi sulfurați) și unul de inactivare prin glicuronoconjugare pentru estradiol și estriol și prin sulfoconjugare pentru estronă. Jayle susține că în organism există două categorii de steroizi : 3-α-steroizi, care suferă un proces de glicuronoconjugare, și 3-β-steroizi, care suferă un proces de sulfoconjugare. Ficatul intervine în metabolismul progesteronului, conjugînd pregnandiolul cu acid glicuronic. Celula hepatică degradează estrogenii în 17-cetosteroizi. Procesul este de natură enzimatică, prima etapă fiind oxidarea grupului 17-β-hidroxi (17-β-OH) de către 17-dehidrogenază, care îl transformă apoi în cetonă. Metaboliții androgenilor suferă un proces de conjugare la nivelul ficatului cu acid glicuronic sau cu acid sulfuric. În insuficiența

Scanned with OKEN Scanner

hepatică, procesul de conjugare scăzînd, o parte din androgeni sînt preluați de celulele Leyden și de ovar și transformați în estrogen, iar o mică parte sînt eliminați prin urină. Scade de asemenea eliminarea urinară a 17-cetosteroizilor și produsul final al detoxifierii organismului de estrogeni. Ficatul intervine și în catabolismul hormonilor glicocorticoizi și mineralocorticosteroizi, fiind de trei ori mai activ decît rinichiul și de zece ori mai activ decît suprarenala. În insuficiența hepatică, această capacitate de degradare este limitată.

Studiind variațiile eliminărilor 17-cetosteroizilor urinari după testul de încărcare cu androgeni și după administrare de A.C.T.H., în una din lucrări (96) am ajuns la concluzia că în insuficiența hepatică există o insuficiență gonadică prin scăderea raportului androgeni/estrogeni, testul de încărcare cu testosteron arătînd că hormonii androgeni, chiar în exces, nu mai pot modifica această schimbare a raportului. Deficitul de inactivare a estrogenilor a fost dovedit de valorile foarte scăzute în eliminările urinare a 17-cetosteroizilor. Investigînd funcția suprarenaliană prin stimulare cu A.C.T.H. sau prin inhibare cu cortizon în doze mari și urmărind apoi eliminările de 17-cetosteroizi urinari, am constatat, în fazele avansate de insuficiență hepatică compensată, o insuficiență suprarenaliană frustă. Perturbările metabolismului estrogenilor la nivelul ficatului dau naștere, în clinică, la apariția a două sindroame :

— Sindromul hepato-ovarian, cu creșterea nivelului estrogenilor din sînge și apariția de tulburări hepatoveziculare în perioada premenstruală (ficat mare, subicter) și dismenoree.

Sindromul hepato-testicular (Silvestrini Corda) care apare cînd raportul androgeni/estrogeni scade și apar semne de feminism (ginecomastie, atrofie testiculară, pilozitate pubiană și axilară cu repartiție de tip feminin). La examenul testiculelor se găsește atrofia tubilor seminiferi și înmulțirea interstițiului.

Mai sînt de menționat fenomenele de insuficiență suprarenală apărute prin deficit de inactivare sau printr-un mecanism *feed back*, care se manifestă prin unele simptome generale ca : astenia, hipotensiunea arterială, tahi-

Scanned with OKEN Scanner

cardia. În unele insuficiențe hepatice, tiroida prezintă hipotrofie, cu diminuarea greutății organului și cu sărăcirea coloidului. *Turnover*-ul hormonilor tiroidieni a fost găsit încetinit, ceea ce arată insuficiența glicuronoconjugării și a deiodării hepatice. Insuficiența tiroidiană fiind secundară este lipsită de importanță practică. Asocierea dintre tiroidita subacută autoimună și hepatita lupoidă poate fi explicată printr-un mecanism autoimun comun celor două boli.

În general, pancreasul participă deseori în geneza sindromului hepato-langerhansian. Tulburările inițiale ale deficitului funcției glicogenetice sînt compensate prin hiperinsulinism. Paralel cu evoluția leziunilor hepatice se produce probabil o epuizare a resurselor funcționale insulare, cu apariția consecutivă a tulburărilor de tip diabetic. Aceste date au fost folosite de Gligore și colab. pentru a stabili relații de sintropism între diabet și hepatopatii (103).

6. **Sindromul cardio-circulator.** Corelațiile funcționale hepato-cardiace au fost sugerate prima dată de Rein, care a preconizat existența unui compus (hormonul cardiac al lui Rein) asemănător cu V.D.M., avînd proprietăți asemănătoare cu ale strofantinei și care, eliberat în condiții de hipoxie hepatică, ar mări eficiența mușchiului cardiac. Wuhrmann și Wunderly au subliniat existența sindromului de miocardoză în hepatopatiile cronice avansate. La baza sindromului ar sta disproteinemia. Mai recent, Hegglin explică modificările cardiace din insuficiența hepatică ca secundare hipopotasemiei, care ar duce la insuficiența cardiacă energodinamică obiectivată prin disocierea dintre sistola electrică și cea mecanică.

Astăzi se admite intervenția mai multor factori în geneza tulburărilor cardiace din insuficiența hepatică. Scăderea sintezei proteinelor, a glicogenului, a hormonului Rein, hipopotasemia provoacă tulburări în nutriția miocardului și în mecanismele energetice. La alterarea proteinelor miocardice și la infiltrația interstițială generată de disproteinemie se asociază carența în vitamine. Carența în vitamina B_1 duce la acumulare de acid piruvic, care accentuează și mai mult infiltrația interstițială. În urma hipoxiei consecutive edemului interstițial se pro-

Scanned with OKEN Scanner

duce o acumulare de CO_2 și acid lactic, se hidrolizează acidul adenozintrifosforic, iar proteinele contractile se alterează. La toți acești factori se adaugă și anoxia. Simptomatologia cardiacă este în general redusă, reducîndu-se la palpitații, dispnee, asurzirea zgomotelor cardiace, tahi-

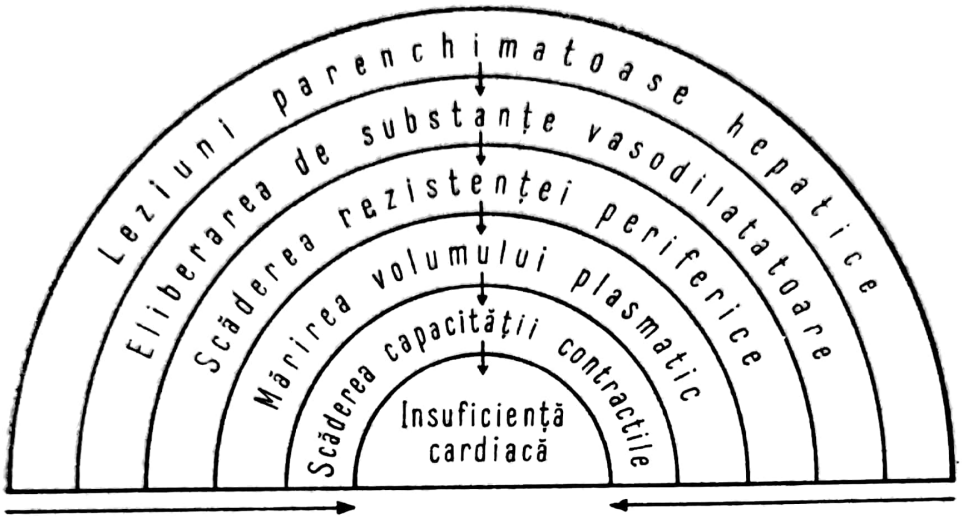

Fig. 25. — Factori care intervin în insuficiența cardiacă congestivă din cirozele hepatice.

cardie, zgomot de galop, aritmii. Electrocardiografic, se descrie voltaj scăzut, turtirea sau negativarea undei T, subdenivelarea intervalului $S—T$ și apariția undei U.

În ceea ce privește modificările din circulația sistemică, în insuficiența hepatică din cadrul cirozelor, o dată cu apariția circulației colaterale, se instalează un sindrom circulator hiperdinamic, manifestat clinic prin : tahicardie, puls mai plin, extremități calde de culoare roz, pulsații capilare, șoc apexian mai intens, suflu sistolic și o presiune diferențială crescută. Acest sindrom circulator hiperdinamic este produs prin scăderea rezistenței totale periferice, ca urmare a scurtcircuitelor între sistemul port și sistemul cav, deschiderea anastomozelor arteriovenoase periferice, vasodilatația periferică, mărirea debitului cardiac și a volumului plasmatic efectiv. Șuntarea sîngelui portal în venele pulmonare prin intermediul venelor periesofagiene și mediastinale, care se deschid sub influența agenților vasodilatatori produși de ficat, la care se adaugă hipoventilația alveolară, capacitatea redusă a hemoglobinei de a lega oxigenul și scurtcircuitările arteriovenoase

Scanned with OKEN Scanner

determină, în ultimă instanță, o hiposaturație a sîngelui arterial cu oxigen. Ca urmare a scăderii rezistenței periferice și a expansiunii volumului plasmatic se produce o mărire a debitului cardiac.

7. **Sindromul edematos.** Retenția hidrică este în general discretă și nu apare decît rareori (forma edematoasă a hepatitei epidemice, unele hepatite cronice, ciroze hepatice icteroedematoase etc.). Edemele sînt localizate de regulă la membrele inferioare și preced uneori ascita. La început sînt recidivante și trecătoare, dispărînd dimineața, în urma repausului din timpul nopții. Factorii esențiali care determină producerea edemului în insuficiența hepatică parțial compensată sînt hipoproteinemia, creșterea permeabilității capilare și hiperaldosteronismul secundar.

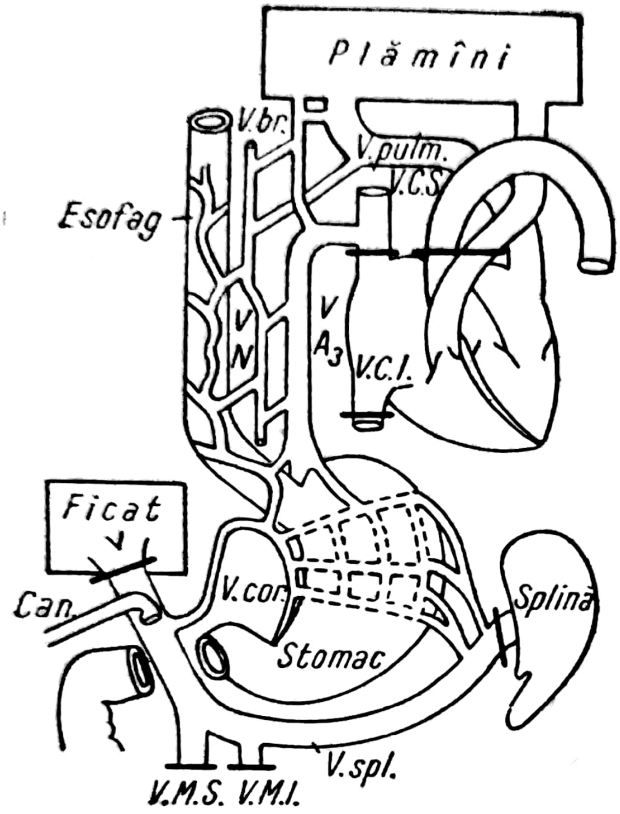

Fig. 26. — Reprezentare schematică a anastomozelor portopulmonare (după Calabresi).

V. M. — vene mediastinale ; *V. Az.* — vena azygos ; *V.C.S.* — vena cavă superioară ; *V.C.I.* — vena cavă inferioară ; *V. pulm.* — vena pulmonară ; *V.cor.* — vena coronară gastrică ; *V.spl* — vena splenică ; *V.M.S.* vena mezenterică superioară ; *V.M.I.* — vena mezenterică inferioară ; *V.br.* — vena bronșică.

Scăderea proteinelor plasmatice, în special a serinelor, care sînt coloizi cu dispersie fină, la care se asociază și o tulburare în proteinogeneză (disproteinemie) condiționează reducerea presiunii coloidosmotice a plasmei. Scăderea presiunii osmotice schimbă gradientul presiunilor vas-interstițiu și apa trece în sectorul interstițial. Creșterea permeabilității vasculare completează lanțul patogenetic. Permeabilitatea capilară este crescută printr-un proces de capilaropatie generalizată produsă de factori insuficient cunoscuți, cum ar fi reacția imunologică între

proteinele cu rol de anticorpi și membrana bazală a capilarelor sau carența în proteine capilarotrofice. Consecința va fi că proteinele trec în țesuturi, antrenînd apa prin schimbarea gradientelor de presiune coloidosmotică și hidrostatică dintre sectorul vascular și cel interstițial. Lichidul extravascular va conține o cantitate mare de proteine, care va accentua și mai mult starea de hipoproteinemie. La toate acestea se adaugă anomaliile circulatorii amintite. În urma acestor anomalii se va produce diminuarea volumului plasmatic eficient (care irigă creierul, rinichiul), urmată ca o reacție secundară de hipovolemie relativă. Reducerea volemiei declanșează scăderea fluxului sanguin renal și prin intermediul sistemului renină-hipertensinogen vor provoca o hipersecreție de aldosteron. Aldosteronul, acționînd la nivelul tubilor renali prin mecanisme încă neprecizate, ar crește reabsorbția de sodiu și apă. Jocul secreției de aldosteron constituie un adevărat mecanism homeostatic în reglarea volumului sanguin prin retenția sau eliminarea sodiului. Este foarte probabil că în al doilea timp, ca urmare a creșterii osmolarității plasmatice, să se declanșeze o hipersecreție de hormon antidiuretic. După Filip, edemele din hepatitele acute ar avea ca patogenie principală creșterea permeabilității capilare, iar cele din ciroze, hipoproteinemia.

În edemele apărute tîrziu după instalarea ascitei nu se poate nega intervenția factorului mecanic prin compresiunea lichidului de ascită asupra vaselor renale. Ca urmare a acestui fapt se produc modificări hemodinamice în rinichi, cu alterarea filtrării glomerulare și reducerea fluxului plasmatic renal, eventual chiar cu alterări ale pompei active de sodiu, care este reabsorbit prin peretele tubular în cantitate mai mare. Schema prezentată este tentantă prin construcția logică și solidă a diferitelor componente, totuși nu explică toate edemele apărute la hepatici, în primul rînd pe acelea cu valori normale ale aldosteronului sau cu cifre cvasinormale ale proteinelor serice.

8. **Sindromul nervos.** Se caracterizează prin accentuarea fenomenelor nervoase din faza compensată. Semnele neurologice sînt reunite de regulă în sindromul astenonevrotic. Astenia este predominant fizică, dar și intelectuală și nu rareori se asociază cu tulburări de afec-

Scanned with OKEN Scanner

tivitate și de comportament, ca : anxietate, emotivitate, irascibilitate, plîns ușor, insomnie, slăbirea memoriei etc. În unele cazuri se instalează o stare obsesivă privind viitorul grav al bolii. Tulburările neurovegetative constau în : palpitații, tahicardie, transpirații abundente, cefalee continuă, crize de migrenă, senzație de nod în gît, oscilații ale tensiunii arteriale. Modificările psihice sînt variabile de la bolnav la bolnav, acesta fiind de regulă apatic și melancolic, prezentînd uneori un delir liniștit. În cazuri mai rare, în special la alcoolici, se instalează treptat sau brusc o adevărată stare demențială, așa-numita „demență hepatică", cu confuzii, amnezie și confabulație, mimînd uneori sindromul Korsakoff. Aceste manifestări mintale sînt fugace și dispar după izolare și regim, dar revin ușor la orice nouă agresiune toxică, infecțioasă sau emoțională.

Sistemul nervos periferic participă prin polinevrite fruste. Cei mai mulți autori sînt de părere că polinevritele ar fi hipotiaminice sau atiaminice. Polinevrita se poate obiectiva prin abolirea reflexelor rotuliene și hipoestezia tactilă a extremităților. Din punct de vedere subiectiv, bolnavii acuză parestezii ale membrelor inferioare, care apar noaptea și nu se liniștesc decît la mobilizare (*jambes sans repos, burning-feets*). În afara polinevritelor se mai descriu nevralgii intercostale, ale nervului sciatic, frenic etc.

Susținătorii ipotezei lezionale consideră aceste manifestări ca fiind expresia unor leziuni anatomopatologice ale centrilor nervoși. În hepatita epidemică se pare că apar o dată cu diseminarea virusului, deoarece incidența lor este mai mare în fazele inițiale ale bolii. Nu poate fi ignorat și nici contestat faptul că la dezechilibrul neurovegetativ intervin și alți factori, cum ar fi influența asupra sistemului nervos a substanțelor toxice insuficient metabolizate de ficat, o insuficiență suprarenaliană funcțională sau tulburările din circulația generală și cerebrală (circulație hipotonă hipoxică).

9. **Sindromul hematologic.** Insuficiența hepatică parțial compensată se asociază frecvent, dar nu constant, cu anemie, excepțional cu poliglobulie. Cea mai caracteristică este anemia hipercromă macrocitară, asemănătoare

Scanned with OKEN Scanner

cu anemia biermeriană, de care se deosebește prin faptul că măduva nu este megaloblastică (124). Apare cu precădere în hepatopatii de lungă durată și la bolnavii cirotici în evoluția cărora s-a interferat un neoplasm hepatic. Valorile hematocritului nu sînt joase, ceea ce face să se presupună că eritrocitele sînt largi și subțiri (planicitoză). Uneori se remarcă un fapt paradoxal : hiperplazie medulară cu anemie periferică și inversarea raportului granulo/eritroblastic în favoarea eritroblaștilor, care conțin modificări cromatice caracteristice. Un alt tip de anemie este cea izocromă normocitară, care se instalează de obicei după hemoragii și este caracterizată prin valoarea globulară 1, prin existența reacției eritroblastice medulare intense, iar în unele cazuri prin scăderea glutationului redus din hematie (176). Anemia hipocromă și microcitară sideroprivă este întîlnită în sîngerări cronice și în cazurile cu aport insuficient de fier exogen. Valoarea globulară este sub 0,80, iar microcitele au un diametru de 6 microni. Sucul gastric este normal. Examenul medular arată o microcitoză hipocromă cu inversarea raportului granuloeritroblastic. Tratamentul cu fier dă rezultate bune, ceea ce indică existența tulburărilor în metabolismul fierului.

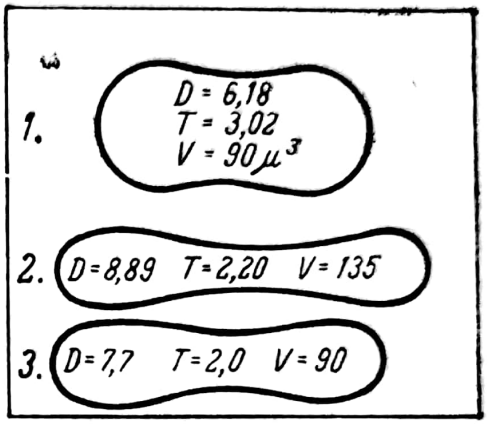

Fig. 27. — Diametrul (D), *grosimea* (T) *și volumul* (V) *hematiilor în icterul hemolitic* (1) *și cel obstructiv* (2) *comparativ cu dimensiunile unei hematii normale* (3).

Etiopatogenia anemiilor la hepatici recunoaște mai multe mecanisme. În primul rînd trebuie să reținem faptul că, din cauza creșterii volumului plasmatic, putem întîlni o falsă anemie. În al doilea rînd, anemia poate fi consecința scurtării vieții hematiilor sub 120 de zile, care la început este compensată prin creșterea eritropoiezei, dar care mai tîrziu poate evolua spre adevărate insuficiențe medulare. În afară de aceste mecanisme mai intervin pierderile cronice de sînge, distrugerea eritrocitelor în splină, scăderea depozitării de acid folic și vitamină B_{12} în ficat, alcoolismul etc. În cazuri foarte rare se semna-

Scanned with OKEN Scanner

lează apariția unei policitemii datorită faptului că ficatul nu mai poate prelucra produsele de autoliză ale hemoglobinei, care provoacă excitarea continuă a aparatului eritropoietic.

Trombocitele pot fi normale sau scăzute ca număr. Leucocitoza se întîlnește în cazurile complicate cu stări infecțioase, angiocolite etc. În general, la începutul decompensării hepatice se produce o leucopenie cu limfocitoză și monocitoză de origine medulară. Cînd apare hipersplenismul se supraadaugă pancitopenia cu leucopenie și trombopenie.

10. Sindromul biologic. Probele funcționale hepatice sînt în majoritatea cazurilor pozitive în această fază. Insistăm însă asupra faptului că probele așa-zise specifice nu se pozitivează decît după ce semnele clinice sînt foarte semnificative. Ajungem, cu alte cuvinte, la concluzia paradoxală, după care, cu cît sînt mai specifice probele hepatice, cu atît au o valoare mai redusă în aprecierea diagnosticului diferențial precoce. Din punct de vedere practic nu există nici o probă despre care să se poată spune că este mai bună decît alta. Toată arta medicului este de a alege și de a interpreta în strînsă legătură cu datele clinice probele cele mai potrivite, care să exploreze în mod complex diferitele componente patogenice.

O atitudine nejustificată este aceea a asocierii fără nici un discernămînt a cît mai multor probe care interesează metabolisme diferite, fără a le integra însă în ansamblul cadrului clinic. Principiul enunțat de Fiessinger în numeroasele sale lucrări asupra „instantaneului hepatic", de Runcan asupra „bateriilor de teste hepatice" caută să stabilească o ecuație funcțională hepatică, fiind un auxiliar prețios în diagnosticul diferențial, dar datele obținute vor trebui neapărat confruntate cu datele furnizate de clinică. Alegerea probelor va fi comandată, nu de paralogisme biochimice, ci în primul rînd de imperativul clinic, și din acest motiv linia pe care o vom urma nu va fi totdeauna aceeași în toate cazurile.

În principiu, ar trebui să se exploreze prin tehnici simple, adecvate, leziunile celulare, deficitul funcțional celular, bilanțul hidroelectrolitic, funcția de epurație plas-

Scanned with OKEN Scanner

matică a ficatului, reacția mezenchimală și funcția excreto-biliară. Investigația va fi continuată, dacă este cazul, și cu alte metode paraclinice. Se impune însă o selecție între aceste probe de explorări funcționale ale ficatului, ținîndu-se seama de anumite indicații formulate astfel de Walter: „Valoarea și fidelitatea unei probe să fie consacrată prin utilizare; proba să poată sta la îndemîna tuturor, fără instrumentar complex si fără cunoștinte speciale, fiind efectiv o probă de rutină; costul probei să nu fie mare, căci nu trebuie să uităm că în practica sa clinicianul se găsește într-o situație cu totul diferită de cea a savantului care face cercetarea" (59).

a) *Teste de investigație a integrității celulare.* Între probele care explorează ansamblul modificărilor plasmatice rezultate din leziunile celulare cele mai importante sînt dozarea sideremiei, a vitaminei B_{12} si a activității plasmatice a diferitelor enzime. Cele mai utilizate sînt probele enzimatice, care exprimă valorile activității enzimelor sanguine eliberate din celula hepatică în urma procesului de citoliză sau necroză celulară. Pentru practica curentă este necesară dozarea activității sanguine a transaminazelor, a aldolazei, a arginazei, a glucozo-6-fosfatazei, a dehidrogenazei izocitrice și a ornitilcarbamiltransferazei. Cercetările noastre au arătat că în aprecierea transaminazemiei ridicate trebuie să se țină seama de alte leziuni necrotice (infarct de miocard, pancreatită etc.) si că dozările sînt delicate, cerînd conditii precise ale pH-ului, precum și concentratii definite ale acizilor aminați si ale corpilor cetonici. Valorile patologice trebuie să depășească 40 U. pentru T.G.O. sau 25 U. pentru T.G.P., iar raportul T.G.O./T.G.P. trebuie să fie de 1,3—1,6. Activitatea aldolazei este crescută în hepatite, fiind un test foarte specific, iar dehidrogenaza izocitrică evoluează paralel cu aldolaza. Ornitilcarbamiltransferaza, studiată de Moretti si Stephen (155), este o enzimă specifică hepatică. Creșterea activității ei este singurul stigmat pentru atingerile hepatice din anestezia cloroformică, dar constituie un argument si pentru diagnosticul de hepatită acută, hepatită cronică în faza de acutizare și pentru fazele de agravare ale cirozelor. Atît T.G.P., cît și aldolaza sau ornitilcarbamiltransferaza sînt

Scanned with OKEN Scanner

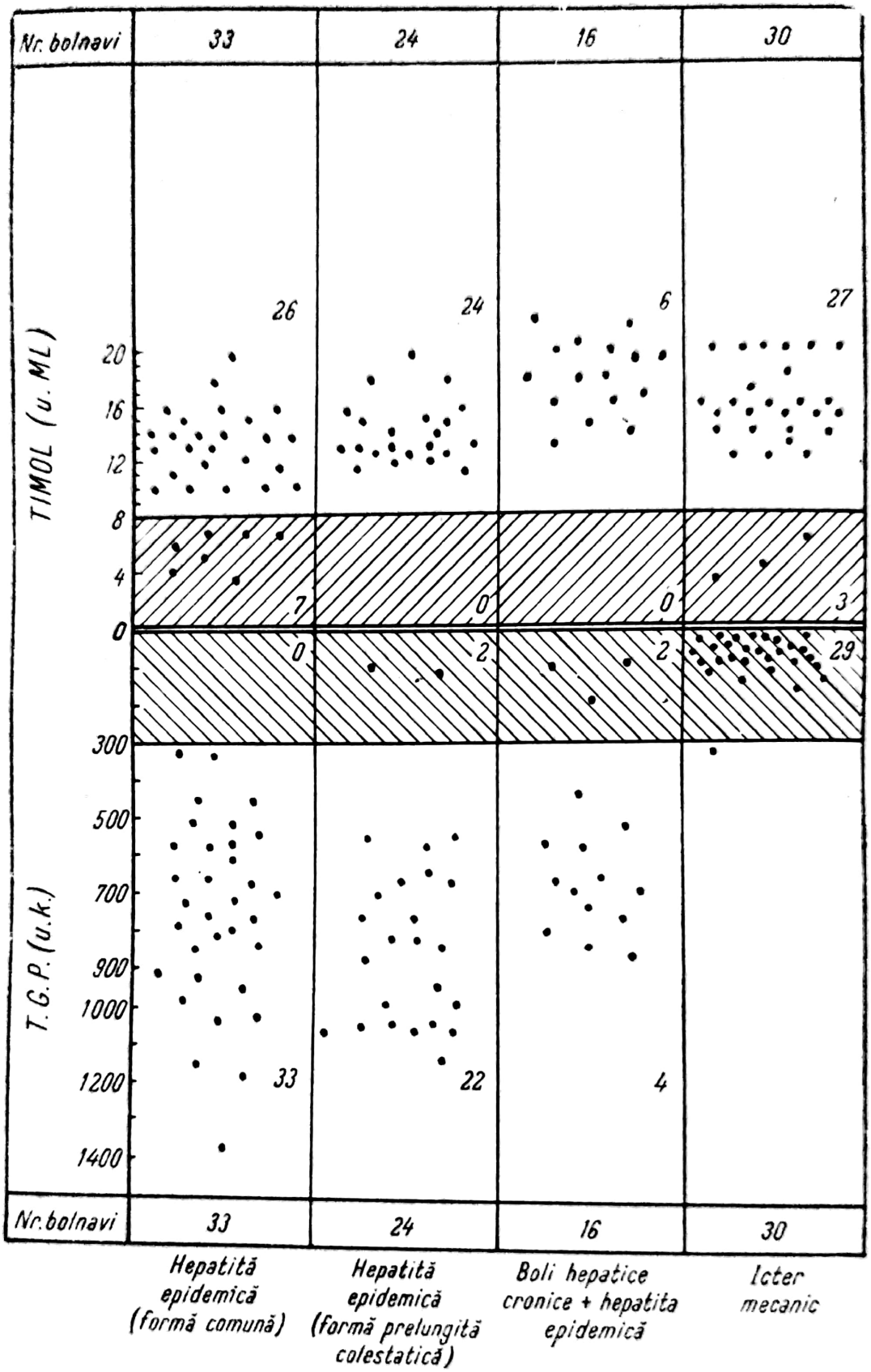

Fig. 28. — Tabel comparativ privind proba cu timol (în unități Mac Lagan) și activitatea serică a transaminazei glutamicpiruvice (în unități Karmen) în diferite hepatopatii icterigene.

Scanned with OKEN Scanner

moderat crescute în formele cronice, iar uneori sînt chiar normale. Deoarece sorbitdehidrogenaza și fosfohexoizomeraza sînt enzime repartizate în tot organismul și activitatea lor plasmatică este influențată de numeroși factori extrahepatici, s-au formulat oarecare rezerve asupra specificității lor. Totuși, dacă activitatea lor plasmatică atinge valori înalte și nu există alte afecțiuni, ele pot fi luate în considerare în aprecierea citolizei și citonecrozei hepatice (75).

b) *Probe ale deficitului funcțional celular*. Între probele care explorează deficitul funcțional celular ne va interesa în primul rînd acelea care ne orientează asupra perturbării funcțiilor specifice ale ficatului, cum este sinteza serinelor și a proteinelor cu rol în coagulare. Serinele pot fi dozate rapid și economic prin electroforeza pe hîrtie. Modificarea serinelor, deși nu este specifică, totuși scăderea lor în cursul bolilor hepatice constituie un semn defavorabil. Tot prin electroforeză se pot stabili și celelalte fracțiuni proteice a căror constelație modificată ne poate orienta asupra diagnosticului. Astfel, o hiper-α-2-globulinemie ar fi specifică pentru un cancer al ficatului și căilor biliare. Creșterea globulinelor se întîlnește în aproape toate hepatitele acute și cronice evolutive. În hepatitele acute cresc îndeosebi α-globulinele, iar în cele cronice γ-globulinele. Creșterea la valori înalte a γ-globulinelor demonstrează existența unor procese imunologice, fiind asociate de multe ori cu depistarea anticorpilor antificat, celule lupice etc. Trebuie să ținem însă seama de faptul că în formele ușoare de hepatită nu întîlnim totdeauna modificări ale proteinogramei electroforetice, ca de altfel și în faza de început a cirozei alcoolice, în hepatitele cronice stabilizate sau în fibrozele reziduale hepatice.

Cercetarea timpului de protrombină se face prin metoda Quick, în care intră de fapt și activitatea biologică a celor doi activatori plasmatici : proaccelerina și proconvertina. În hepatologie, scăderea sub valorile normale (12—14 secunde) reflectă fidel capacitatea de sinteză proteică și ne orientează asupra sindromului hemoragic de origine hepatică, indicînd totodată deficiențe în absorbția intestinală a vitaminei K (obstrucții ale căilor biliare

Scanned with OKEN Scanner

principale). În cazuri dubioase se poate executa proba Koller.

Dintre celelalte probe ale deficitului funcţional celular, o atenţie deosebită trebuie acordată probelor care explorează alterările metabolismului glucidic, cum ar fi proba hiperglicemiei provocate, proba cu lactat de sodiu, cu alcool, cu adrenalină, cu acid piruvic etc. Cea mai

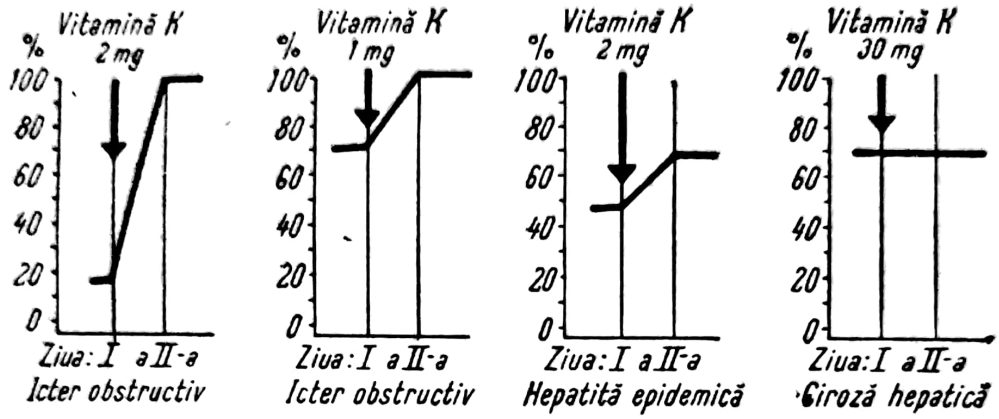

Fig. 29. — Creşterea concentraţiei protrombinei în diferite forme de icter, înainte şi după administrarea vitaminei K (testul Koller).

utilizată şi mai fidelă, fiind specifică numai la monotreme, este proba galactozuriei provocate, imaginată de Bauer şi Lauda şi codificată de Fiessinger (79). În hepatitele acute, concentraţiile sînt foarte ridicate în primul eşantion de urină recoltat la 2 ore după administrarea a 40 g galactoză în 200 ml apă. Zahărul dispare sau diminuează foarte mult în al doilea şi în al treilea borcan, deci la 2, respectiv 6 ore. În cirozele hepatice, concentraţia este mai puţin ridicată, însă dispariţia este mai lentă. O metodă utilă este *clearance*-ul galactozei, prin care se cercetează cantitatea de galactoză care a fost convertită în glucoză într-un interval de timp dat. În ultimul timp se întrebuinţează testul cu tolbutamidă, care constă în administrarea a 1 g de tolbutamidă şi urmărirea curbei glicemiei.

În ceea ce priveşte alterarea glicoproteinelor în cursul afecţiunilor hepatice, cercetările noastre, făcute împreună cu Hoancă O., Niţu V., Bucur Gh. (93), au arătat că în afecţiunile parenchimului hepatic se produce o scădere netă a hexozelor. Această scădere este evidentă mai

Scanned with OKEN Scanner

ales în hepatita epidemică și în ciroza hepatică, fiind legată probabil de insuficiența hepatocelulară și deci de scăderea capacității ficatului de a sintetiza glucidele legate de proteine. Variațiile hexozaminelor sînt neconcludente, în schimb în toate cazurile de hepatită acută sau cronică și de ciroză hepatică se produce o creștere marcată a fucozei, paralel cu creșterea γ-globulinelor din proteinogramă (fucoza fiind legată de γ-globuline). Acidul sialic, avînd probabil o origine extrahepatică în substanța fundamentală a țesutului conjunctiv, prezintă variații nesemnificative în afecțiunile hepatice acute sau cronice. Seromucoidul, avînd probabil cel puțin în parte o origine hepatică, este scăzut în leziunile hepatocelulare. În cirozele hepatice, asocierea frecventă a altor procese patologice poate provoca creșterea nespecifică a concentrației seromucoidului.

Dintre probele care explorează alterările metabolismului lipidic, cea mai precisă este modificarea raportului colesterol esterificat/colesterol liber, care, normal, este de 0,70. Testul este extrem de important în diferențierea unui icter mecanic, în care crește colesterolul total sanguin, față de unul prin hepatită, în care scade colesterolul sanguin, în special fracțiunea sa esterificată, din cauza deficienței de esterificare a colesterolului. Împreună cu Bucur Gh., Petrescu R., Iamandi I., Lazăr L., Popescu A. am studiat modificările unor lipide serice în hepatitele cronice și în cirozele hepatice. Concluziile noastre subliniază faptul că în afecțiunile hepatice cronice, în majoritatea cazurilor, există o dislipidemie, o scădere aproape constantă a α-lipoproteinelor și o creștere a β-lipoproteinelor, care merg aproape paralel cu scăderea fracțiunii esterificate a colesterolului.

c) *Probe de explorare a bilanțului apei.* Se știe că în cursul afecțiunilor hepatice se produc modificări mai mult sau mai puțin evidente în bilanțul apei, în sensul opsiuriei și al variantei sale proiuria. Împreună cu Mincu I. și Georgescu R. (92) am studiat modificările bilanțului apei la un număr de 59 de bolnavi, dintre care 23 cu hepatite cronice, 8 cu ciroze compensate, 22 cu ciroze decompensate și 6 cu boli diverse, complicate secundar cu tulburări hepatice, întrebuințînd

o variantă personală a diurezei minutate. Am ajuns la concluzia că la hepatici apar timpuriu tulburări în excreția hidrosalină, care se mențin tot timpul evoluției bolii și că prin urmărirea curbei diurezei putem aprecia starea funcțională a ficatului.

d) *Probe de explorare a funcției de epurație plasmatică.* Pentru determinarea capacității

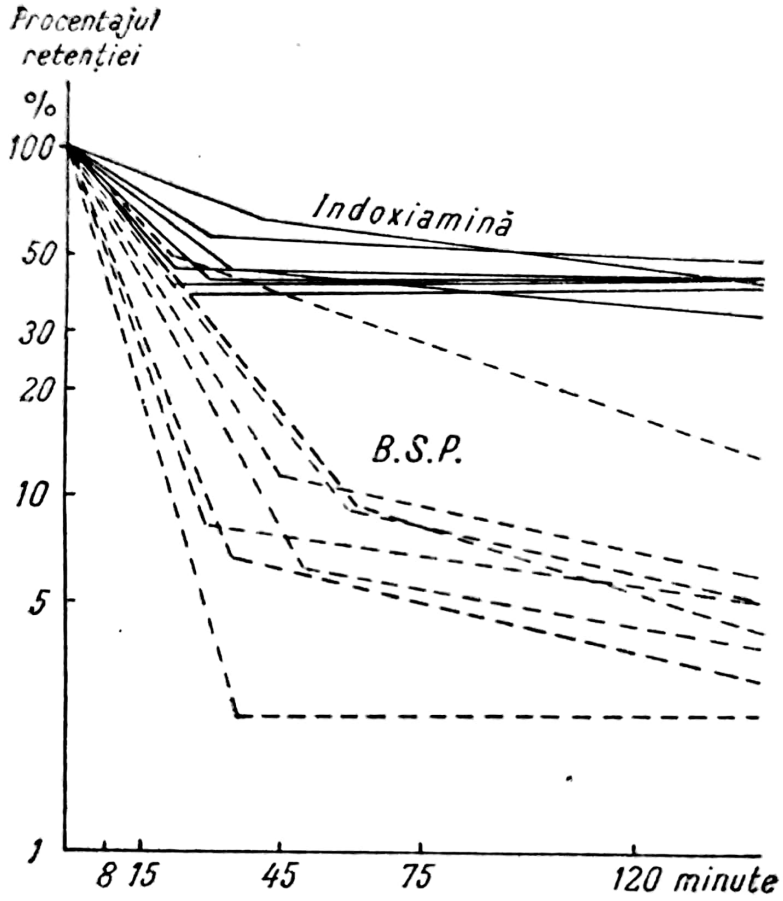

Fig. 30. — Clearance-ul indoxiaminei (liniii) și al B.S.P. (liniuțe) în 8 cazuri de hepatită colestatică.

de excreție se introduc în organism substanțe colorate, care, după ce au fost fixate de celulele Kupffer, sînt excretate de celulele hepatice în bilă, iar pentru capacitatea de conjugare sînt întrebuințate substanțe care, după ce au fost conjugate, sînt eliminate ca atare prin urină. Cea mai fidelă este proba cu bromsulfonftaleină (B.S.P.), care exprimată în *clearance* hepatic explorează global activitatea hepatobiliară (funcția hepatocelulară, circulația intrahepatică și drenajul biliar). *Clearance*-ul

parenchimatos mai poate fi studiat cu verdele de indocianină, roz Bengal, bilirubină, fenolftaleină, iar cel kupfferian cu ajutorul substanțelor ale căror particule, depășind un milimicron, sînt reținute prin coloidopexie de celulele Kupffer, și anume : tușul de China, aurul coloidal radioactiv, fosfatul de crom radioactiv marcat cu P^{32}. Aproape toate hepatopatiile medicale omogene (hepatite, steatoze, amiloidoză, ficat cardiac etc.) sau neomogene (tumori, ciroze, hepatite cronice macronodulare, abcese etc.) sînt însoțite de retenție de B.S.P. În tumorile hepatice localizate, benigne, care pot beneficia de tratament chirurgical (adenoame, chisturi simple sau hidatice, angioame etc.), retenția de B.S.P. este de regulă absentă, însă tumorile benigne și chisturile pot să ducă la retenție de B.S.P. prin compresiune pe căile biliare sau venele suprahepatice. Alteori găsim hepatomegalii medicale fără retenție de B.S.P., ca de exemplu hemocromatozele. În ictere, dozarea B.S.P. în ser este dificilă și deseori imposibilă, în schimb testul eliminării duodenale a B.S.P. (bilitinctio sau cromocolescopia) poate servi la diferențierea icterelor nehemolitice între ele.

e) *Teste de disproteinemie.* Aceste teste se bazează pe modificările de migrare electrică a proteinelor serice (electroforeza, imunoelectroforeza), pe turbiditatea serului după adăugarea de substanțe coloidale (teste de labilitate coloidale, ca : timolul sau cefalincolesterolul) sau pe flocularea plasmei după adăugare de electroliți (reacții de floculare, ca : reacția Takata-Ara, Gross, cu sulfat de cadmiu, cu sulfat de zinc, cu sulfat sau acetat de cupru etc.). Aceste probe se bazează pe disproteinemie, hiposerinemie și hipergammaglobulinemie. În determinismul lor (ca în cazul reacției timol sau a cefalincolesteromului) intervin însă și β-lipoproteinele sau modificările de ordin calitativ ale γ-globulinelor. Din acest motiv, interpretarea rezultatelor pozitive este destul de delicată. Ele sînt probe în mare parte cu caracter nespecific, detectînd dezechilibrele proteice serice, dar nu pot da indicații precise. Unele probe sînt pozitive numai în fazele cronice, altele în fazele acute, fiind prezente însă și în alte boli evolutive, de aceea au valoare diagnostică pentru

Scanned with OKEN Scanner

afecţiunile hepatice numai cînd sînt intens pozitive şi cînd nu există alt proces inflamator.

f) *Explorarea funcţiei excretobiliare.* Se face prin determinarea bilirubinei, a derivaţilor biliari, a fosfatazelor alcaline şi a leucinaminopeptidazei şi are o importanţă deosebită mai ales în diagnosticul diferenţial al icterelor. Bilirubina are o valoare discriminativă destul de bună dacă este privită sub raportul bilirubină neconjugată/bilirubină totală. Un raport egal sau mai mare de 0,80 este întîlnit în hemolize, în hiperbilirubinemia posthepatitică sau în boala Crigler-Najjar, în care aproape toată bilirubina este neconjugată. Un raport de 0,25—0,80 îl găsim în icterele din ciroză şi mai rar în hepatite şi obstrucţii biliare. Valori sub 0,25 ale raportului sînt realizate deseori prin hepatite şi rareori prin icterele din cursul cirozelor. Dozarea urobilinei şi a urobilinogenului are o importanţă clinică egală. Pentru ca reacţia să fie pozitivă este necesar ca o anumită cantitate de bilirubină să ajungă în intestin, de unde, pe calea enterohepatică, să ajungă în circulaţia generală. Dacă există un obstacol biliar complet sau lipseşte secreţia biliară, ca în hepatitele grave, urobilina şi urobilinogenul lipsesc din urină, reapariţia lor fiind de bun augur. În cazul icterului hemolitic, urobilinogenuria şi urobilinuria sînt prezente, din cauză că celula hepatică este indemnă, dar oferta este prea mare. Trebuie cunoscut faptul că administrarea de antibiotice scade foarte mult nivelul urobilinogenului (25).

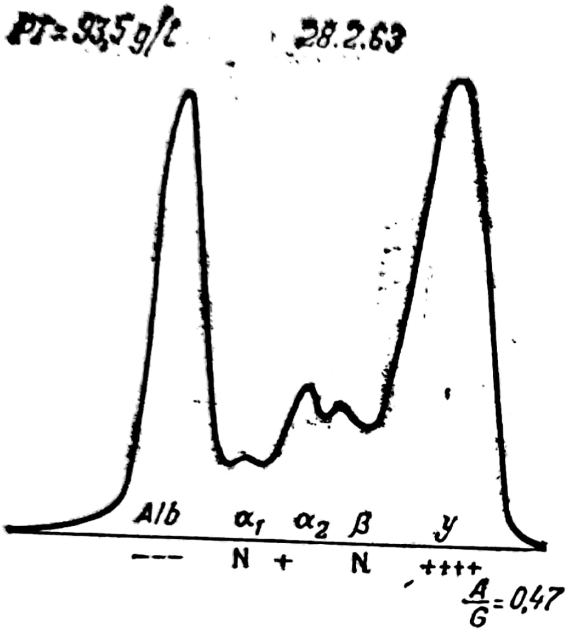

Fig. 31. — Electroforeza într-un caz de ciroză hepatică hipergammaglobulinemică.

Creşterea fosfatazei alcaline (normal 1—15 U. Bodanski sau 10—15 U. King-Armstrong) constituie o do-

Scanned with OKEN Scanner

vadă de colestază. Cea mai mare cantitate de fosfatază alcalină este produsă de țesutul osteoblastic și de cartilaje și apoi este eliminată în sistemul biliar. Așa cum am arătat și noi (93), obstrucțiile biliare, în special cele situate sub nivelul canaliculelor terminale, duc la creșterea nivelului acestei enzime în sînge. Dozarea fosfatazelor după tehnica Gömöri-Takamatsu constituie cel mai bun test al permeabilității căilor biliare. În icterele obstructive, în care fosfatazele nu sînt crescute, poate fi luată în considerare posibilitatea deprimării formării enzimei de către țesuturi, fapt ce se întîmplă însă în foarte puține cazuri. În afara colestazelor, fosfataza alcalină mai este crescută în hepatita epidemică și în cea toxică, cînd tumefacția și tensiunea intrahepatică devin maxime (113). Fosfataza poate fi apoi crescută și în icterele din cirozele hepatice provocate prin obstrucții biliare necrotice. Prin studierea concomitentă a fosfatazei alcaline, a bilirubinei, a mucoproteinelor (reacția Jirgl pozitivă în icterele mecanice), a testului de fixare a latexului (pozitiv în icterele hepatocelulare) și a unei reacții de floculare, pot fi diferențiate de cele mai multe ori icterele prin hepatită de cele mecanice.

INSUFICIENȚA HEPATICĂ DECOMPENSATĂ

În stadiul decompensat, numai o mică parte din parenchimul hepatic mai este funcțional. Ca urmare a acestui fapt, precum și a tulburărilor vasculare mari, funcția ficatului este insuficientă, iar mecanismele compensatoare sînt depășite. În faza decompensată există o discrepanță evidentă între necesitățile metabolice ale organismului și posibilitățile biochimice ale celulei hepatice alterate. Apariția acestui decalaj poate constitui unul din factorii principali în trecerea de la perioada compensată la perioada decompensată. Deci, tulburarea homeostaziei organismului la bolnavii hepatici anunță, în general, decompensarea funcției ficatului. Perioada decompensată se manifestă sub variate aspecte clinice, de aceea este foarte greu a se stabili o demarcație netă între compensarea parțială și decompensare. Insuficiența hepatică decompensată apare în foarte multe circumstanțe patologice, dar de cele mai

Scanned with OKEN Scanner

multe ori constituie apanajul hepatitelor acute, al cirozelor hepatice și al hepatitelor cronice în fazele avansate.

Trecerea spre faza decompensată presupune extensia din ce în ce mai mare a leziunilor hepatice și diminuarea concomitentă a parenchimului hepatic funcțional, la care se asociază efectele unor tulburări hemodinamice. Practic, vorbim despre decompensare cînd, în cursul evoluției unei boli hepatice, bolnavul își schimbă brusc aspectul. Pielea se colorează în galben, mucoasele se usucă, diureza diminuează, urinile se închid la culoare, apar edeme, steluțe vasculare, hemoragii, hipotermie, iar bolnavul slăbește. Circulația colaterală se dezvoltă, apare ascita, care se reface rapid după paracenteză, meteorismul devine mai accentuat, adinamia crește progresiv, fiind însoțită de torpoare. Scăderea în greutate evoluează la o adevărată caşexie, iar tabloul clinic este completat cu hemoragii mari esofagiene sau gastrice. Acesta este bolnavul decompensat. Sub influența tratamentului ori spontan se poate produce o stabilizare sau redresarea acestei simptomatologii. S-au descris unele ciroze ascitogene puncționate de sute de ori, extrăgîndu-se cantități uriașe de lichid, și care s-au ameliorat brusc. Bolnavii au început să cîștige în greutate, iar ascita a dispărut fără urme. În cancerul hepatic, mersul decompensării este progresiv. În cirozele hepatice și în hepatitele cronice, evoluția prezintă însă o alternanță de perioade staționare și de episoade evolutive din ce în ce mai grave. Această oscilație reflectă substratul morfologic. La un moment dat, reacția mezenchimală se oprește și se produce liniște în interstițiu ; după un timp nedeterminat reîncepe invazia fibroasă și distrucția parenchimului, ficatul pierzînd din ce în ce mai multă substanță funcțională activă. Regenerarea celulară nu mai poate ține pasul cu distrucția parenchimului. În afara acestor unde există și o constantă evolutivă reprezentată prin scleroza organizată a ficatului, care se întinde progresiv pînă cuprinde difuz aproape întreg organul.

După Popper (179), se pot stabili schematic anumite criterii morfologice, clinice și de laborator ale decompensării hepatice. În privința criteriilor morfologice, Popper atrage atenția asupra : *a)* variațiilor în mărimea

Scanned with OKEN Scanner

și calitățile tinctoriale ale celulelor hepatice ; *b)* lipsei bazofiliei normale a citoplasmei, cu vacuolizare, balonizare și fragmentare a citoplasmei în mase acidofile perinucleare (corpi Mallory) ; *c)* variațiilor în întinderea și calitățile tinctoriale ale nucleilor, de la picnoză pînă la completa lor dispariție ; *d)* necrozei celulelor hepatice, izolate ori în grup, însoțite de leucocite și cîteva mononucleare care maschează distrucția hepatocitelor ; *e)* necrozei hepatocelulare în centrii nodulilor regenerativi.

Criteriile clinice mai importante constau în apariția în cursul unei ciroze a unui icter (deși o insuficiență gravă poate evolua și fără acesta) și în tendința la sîngerări gastro-intestinale. Se pot adăuga : anorexia, sensibilitatea ficatului, iar în cazurile grave, factorul hepatic și coma hepatică. Splenomegalia, edemele, steluțele vasculare și eritemul palmar nu pot fi incluse în cadrul criteriilor clinice de decompensări, pentru că pot apărea și în absența leziunilor hepatice grave. Criteriile de laborator sînt semnificative numai atunci cînd aproape toate testele hepatice sînt intens pozitive. Modalitățile de decompensare sînt indisolubil legate între ele, deși în practica medicală de rutină se întrebuințează termenele de decompensare parenchimatoasă și decompensare vasculară.

Decompensarea parenchimatoasă se caracterizează prin instalarea unei slăbiri rapide, subicter sau chiar icter (neobligatoriu), oligurie, opsiurie. Apoi apariția steluțelor vasculare pulsatile, a sindromului hemoragipar și, în fazele avansate, a encefalopatiei hepatice.

Decompensarea vasculară se caracterizează prin apariția ascitei. Deși ascita nu este un simptom sigur al decompensării hepatice, în unele afecțiuni apărînd și dispărînd brusc fără semnificație clinică gravă, atunci cînd este consecința hipertensiunii portale sau prăbușirii parenchimului hepatic, marchează limita între faza parțial compensată și cea decompensată. Stadiul ascitic se confundă deci cu decompensarea vasculară, deși acest fapt nu este riguros exact, întrucît decompensarea vasculară (ascita) poate ține și de factori parenchimatoși. Clinica decompensării vasculare este foarte bogată în simptome. La interogatoriul bolnavului aflăm că fenomenele dis-

Scanned with OKEN Scanner

peptice din faza de compensare parţială s-au agravat, meteorismul s-a accentuat, greaţa a devenit persistentă, fiind însoţită uneori de vărsături şi constipaţie. Accentuarea fenomenelor dispeptice este cauzată de tulburările de dinamică intestinală, de absorbţia principiilor alimen-

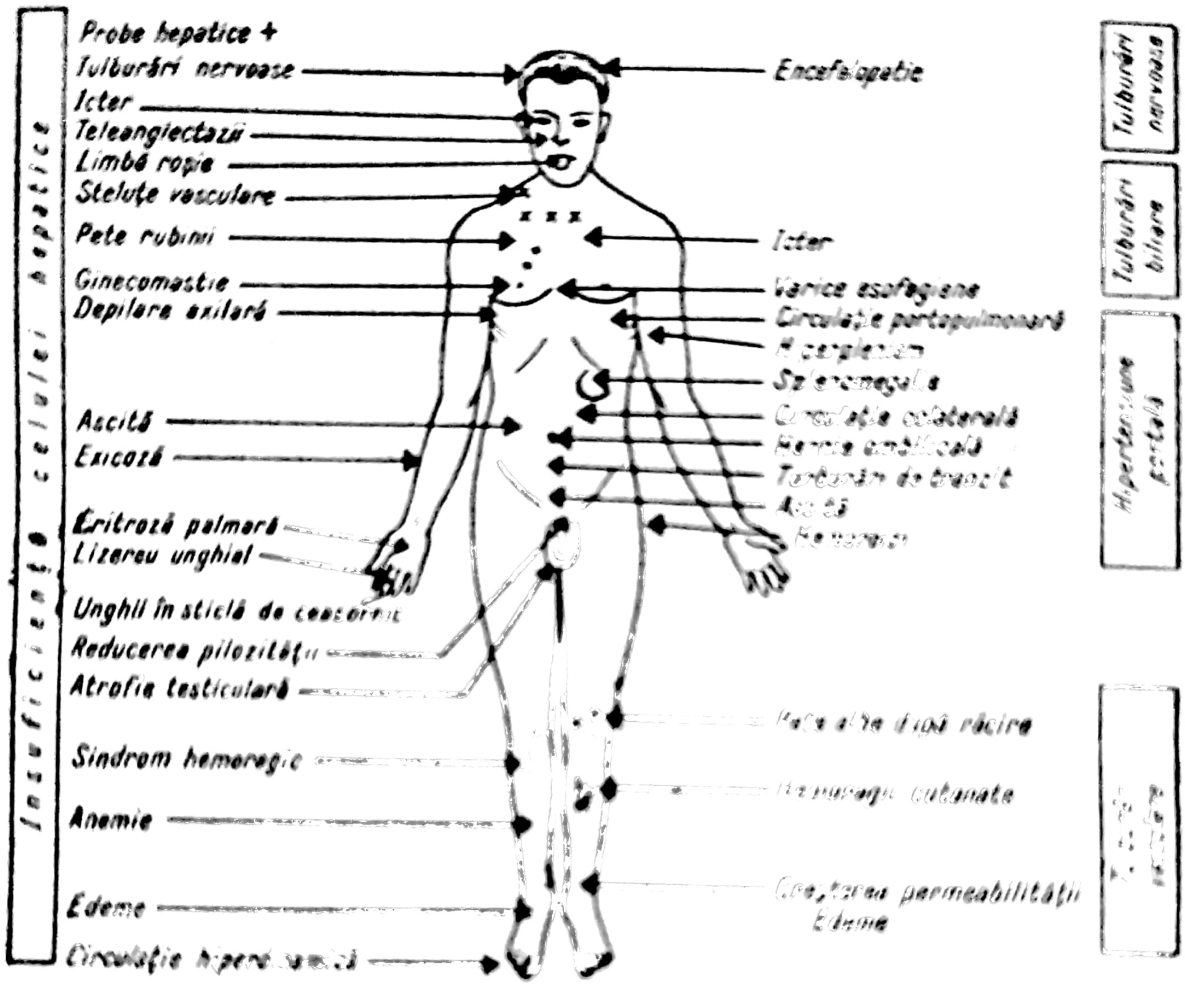

Fig. 32. — Patogenia simptomelor cirozei decompensate vascular şi parenchimatos.

tare toxice şi de schimburi ale gazelor din sînge în intestin, consecutive afectării pancreasului, căilor biliare, pereţilor intestinali şi hipertensiunii portale.

La examenul aparatului respirator constatăm hiperpnee cu hiperventilaţie, a cărei explicaţie este foarte discutată. După unii, metaboliţii de origine intestinală ar produce un spasm bronhobronşiolar sau ar stimula excitabilitatea centrilor respiratori. Heinemann (116) acordă o importanţă primordială excitaţiei centrului respirator prin hiperamoniemie. Mai recent, dispneea la

cirotici este explicată prin anemia consecutivă hemodiluției, precum și prin contaminarea venoasă a sîngelui arterial, care are ca rezultat scăderea saturației în oxigen a sîngelui arterial. Contaminarea cu sînge venos a circulației arteriale se face prin mecanisme încă insuficient precizate, fie prin deschiderea șunturilor arteriovenoase pulmonare, fie prin comunicări directe între vena portă și venele pulmonare ca urmare a acțiunii unei substanțe vasodilatatoare de tipul V.D.M. sau al feritinei. Deși unii nu sînt de acord (208), fără îndoială însă că un oarecare rol îi revine tulburării repartiției aerului și sîngelui în plămîni sub influența creșterii presiunii intraabdominale prin lichidul de ascită. Tulburările cardiace constau în dispnee de efort, palpitații și extrasistole și sînt consecința insuficienței energodinamice și miocardozei dismetabolice. Prin compresia vezicii pot apărea polakiurie și disurie.

Aspectul bolnavului este caracteristic în fazele avansate ale cirozelor. Topirea paniculului adipos, efilarea membrelor și destinderea abdomenului prin lichidul de ascită și meteorism dau bolnavului înfățișarea unui păianjen. Modificările de formă și de volum ale abdomenului depind de cantitatea și tensiunea lichidului ascitic. Ascita este însoțită de alte fenomene generale, de circulație colaterală internă și externă progresivă, care duce la hemoragii mari esofagiene sau gastrice. Deoarece decompensarea nu este pură, fiind de obicei mixtă, vasculoparenchimatoasă, avînd prezente toate semnele insuficienței hepatice parțial compensate (manifeste), ne vom opri doar asupra simptomelor majore cu importanță diagnostică.

A. HEMORAGIILE

Hemoragiile sînt frecvente în insuficiența hepatică decompensată, survenind sub forme foarte diverse : epistaxis, gingivoragii, hematurii, hemoragii digestive și hemoragii difuze cutaneomucoase.

a) *Hemoragiile gastrointestinale* se observă în special în cirozele alcoolice. Se manifestă sub forma unor mari hematemeze, uneori cataclismice, însoțite rapid de semnele anemiei posthemoragice acute : pa-

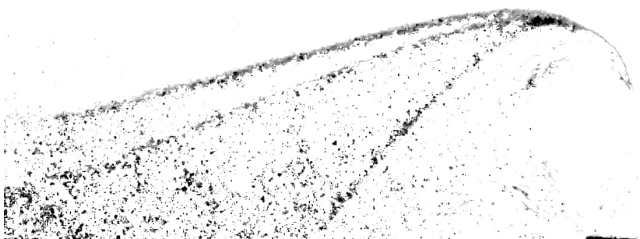

loarea tegumentelor, senzație de neliniște, sete persistentă, lipotimii, transpirații, răcirea extremităților. Prăbușirea tensiunii arteriale sub 100 mm Hg este semn de hemoragie gravă, care trebuie urmărită cu mare atenție. Instabilitatea tensiunii arteriale și a pulsului în decubit dorsal și în ortostatism sînt indici de gravitate a hemoragiei, chiar în lipsa prăbușirii tensiunii arteriale. În aceste cazuri, tensiunea arterială normală nu arată totdeauna că hemoragia este mică. Hemoragiile din cursul hipertensiunii portale dau o mortalitate de două ori mai mare decît prin tumori și de 10 ori mai mare decît mortalitatea produsă prin ulcerul gastrointestinal (236). Moartea se produce la 50% din bolnavi în primele zile și la 71% în prima săptămînă.

În raport cu cantitatea de sînge pierdut inițial, hemoragia poate antrena un colaps hemodinamic manifestat prin căderi tensionale sub 70 mm Hg, modificarea pulsului și respirației. După cîteva ore de la debut se instalează un delir hemoragic acut, cu stări de agitație, halucinații, febră și tahicardie, stare apropiată de *delirium tremens*. Encefalopatia și coma hepatică apar la 12 ore sau în următoarele două zile. Uneori, o hematemeză masivă este urmată de hemoragii mai mici exteriorizate sub formă de melene repetate și rareori apare o nouă hematemeză. Pe acest fond de hemoragie continuă poate oricînd apărea un nou episod acut. Pentru a preciza dacă hemoragia s-a oprit sau continuă, ne folosim de date clinice și de laborator. După Țurai, Papahagi și Cerchez (236), la un bolnav la care tensiunea și pulsul se mențin în limite normale, persistența semnelor vasomotoare : neliniștea, setea și îndeosebi paloarea atestă continuarea hemoragiei. Cînd repetarea hemoragiei este însoțită de prăbușirea tensiunii arteriale și semnele de anemie acută reapar, se impune intervenția chirurgicală de urgență, cu sau fără diagnostic precizat. Examenul clinic ne poate uneori da informații utile dacă mai există sau nu sînge în intestin. Distensia abdomenului, palparea unor anse pline, sensibilitatea lor particulară sînt semne că intestinul nu s-a golit complet de sînge.

Starea de colaps cu scăderea tensiunii arteriale contribuie la agravarea necrozelor celulare, de aceea diagnos-

Scanned with OKEN Scanner

ticul de laborator este destul de concludent. Electroforeza dă indicații utile. Cînd serinele scad sub 3 g%, gravitatea hemoragiei este mai mare. Bilirubinemia totală este importantă pentru aprecierea riscului operator și a prognosticului, valorile ce depășesc 15 mg‰ fiind de prognostic prost. Testul retenției de B.S.P. este foarte util în diferențierea unei hemoragii prin varice esofagiene de hemoragiile ulceroase. Amoniemia este elocventă, dacă găsim valori crescute în sîngele arterial. Tulburările componentei vasculare a hemoragiei se pun în evidență prin timpul de sîngerare. Scăderea numărului trombocitelor sub 70 000 indică participarea hipersplenismului secundar. Această trombopenie nu este însă suficientă pentru a explica hemoragia, în patogenia căreia intervine în primul rînd hipertensiunea portală. Tulburările coagulării plasmatice le urmărim prin testul Howell (timpul de coagulare a plasmei recalcificate), prin timpul Quick, prin timpul de proconvertină și prin timpul de proaccelerină. În sfîrșit, ultima problemă este aceea a fibrinolizei. Tulburarea mecanismului de fibrinoliză explică gravitatea unor hemoragii digestive la cirotici.

Ca explorări paraclinice vom recurge la radiologia de urgență în cazurile în care diagnosticul are o indicație vitală, bineînțeles dacă bolnavii răspund corect la reanimare. Examenul radiologic este indicat numai atunci cînd tensiunea arterială a depășit 100 mm Hg. Splenoportografia poate fi întrebuințată chiar în plină sîngerare, după o reanimare de cîteva ore (236). Explorarea endoscopică nu-i lipsită de incidente și accidente, chiar atunci cînd se execută sub anestezie locală (236). Laparoscopia cîștigă din ce în ce mai mult teren în cadrul explorărilor preoperatoare.

b) *Hemoragiile cutaneomucoase* constituie stigmatul insuficienței hepatice grave. Ele se manifestă în special în cursul hepatitelor epidemice, infecțioase, toxice sau în cursul cirozelor. Se prezintă de regulă sub forma unor hemoragii multiple, difuze. Dacă predomină purpura, aceasta este localizată de regulă pe membrele inferioare. De multe ori se asociază echimoze subcutanate întinse, provocate de traumatisme mici, anodine. Sînt frecvente gingivoragiile și sîngerările nazale.

Scanned with OKEN Scanner

1. Factorul portal. Este unul din factorii importanți. După cum se știe, sistemul venos port reprezintă colectorul care drenează spre ficat sîngele porțiunii subdiafragmatice a tubului digestiv și al anexelor sale, cu

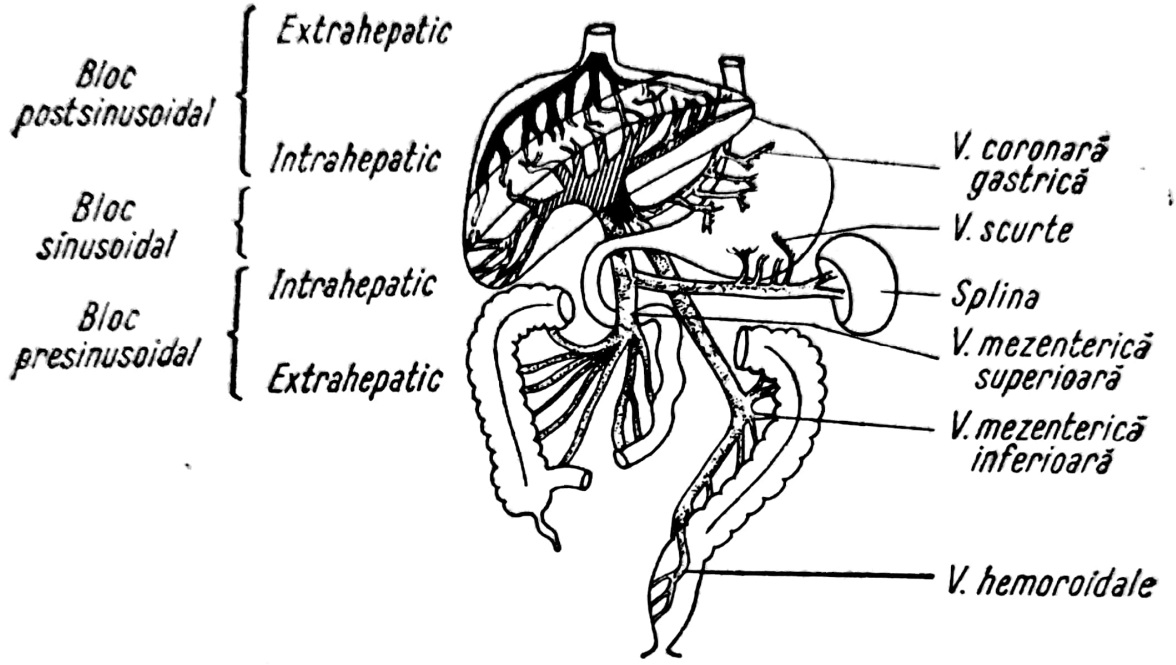

Fig. 33. — Distribuția ramurilor arborelui portal și sediul blocurilor incriminate în patogenia sindromului de hipertensiune portală.

excepția porțiunii inferioare a rectului. Sindromul de hipertensiune portală cuprinde, în primul rînd, hemoragiile digestive și ascita survenite în urma hipertensiunii din vena portă și din brațele sale de origine (mezenterica superioară, mezenterica inferioară și splenica). Se știe că circulația în ficat este de tip port și cuprinde două porțiuni fundamentale : 1) porțiunea venei porte pînă la sinusoidele hepatice ; 2) porțiunea venei suprahepatice. Reiese, deci, că, din punct de vedere fiziologic, există : un sector *presinusoidal* interesînd întreg arborele portal, un sector *sinusoidal* și un sector *postsinusoidal*, cuprinzînd ramurile de origine și trunchiul venelor suprahepatice. În acest sistem vascular sînt două curente : unul venos, care reprezintă 70% din debitul hepatic, și altul arterial (30%). Această adevărată anastomoză arterio-

Scanned with OKEN Scanner

venoasă care duce la amestecul sîngelui arterial cu cel venos constituie o particularitate a circulației hepatice. Comunicările între vena portă și artera hepatică sînt foarte numeroase : extralobulare, presinusoidale, la periferia lobulului și intralobulare.

Din punct de vedere anatomic, obstrucția circulatoare venoasă se poate produce în sectorul arborelui portal (blocaj presinusoidal), în sectorul sinusoidal (blocaj sinusoidal) sau în sectorul venei suprahepatice (blocaj postsinusoidal).

a) *Blocaje vasculare. Hipertensiunea portală cu obstacol presinusoidal intrahepatic.* Obstrucția se produce pe ramificațiile intrahepatice ale venei porte și se caracterizează printr-o presiune portală peste 20 mm Hg, în timp ce presiunea din capilarele sinusoidale rămîne normală. Se realizează astfel un gradient de presiune portă/sinusoide cu cifre mult crescute față de normal. Această posibilitate se întîlnește în fibroza congenitală a ficatului, în sarcoidoză, leucemii și în agenezia lobului drept hepatic și duce deseori la hemoragii digestive superioare, dar rar la ascită.

Blocajul presinusoidal extrahepatic este mult mai frecvent. Barajul venos este localizat în vena portă sau în vena splenică, fiind condiționat de obstacole vasculare intrinseci (tromboză, flebită) sau de obstacole mecanice extrinseci (compresiune prin bride, adenopatii, tumori). Splenoportografia evidențiază obstacolul și indică sensul circulației colaterale. Splenomanometria arată valori mult crescute față de normal. Există și hipertensiuni fără obstacol portal, în care la splenomanometrie apar valori crescute, în timp ce splenoportografia este negativă, arătînd un trunchi port normal, ușor dilatat, fără circulație colaterală. Studiile anatomice și mulajele vasculare făcute în aceste cazuri au arătat modificări evidente de perete și calibru, atît la nivelul arterelor penicilate ale splinei, cît și la nivelul venelor splenice, ca și largi anastomoze arteriovenoase. Sinusurile venoase și-au pierdut circulația bifazică, anastomozele arteriovenoase facilitînd un tranzit sanguin bogat și rapid, capacitatea

Scanned with OKEN Scanner

splenică crescînd foarte mult. Din punct de vedere funcțional, splina se transformă, dintr-un reglator al presiunii venoase, într-o pompă patologică, ce împinge continuu sînge în circulația portală.

Hipertensiunea portală cu obstacol sinusoidal. Rețeaua

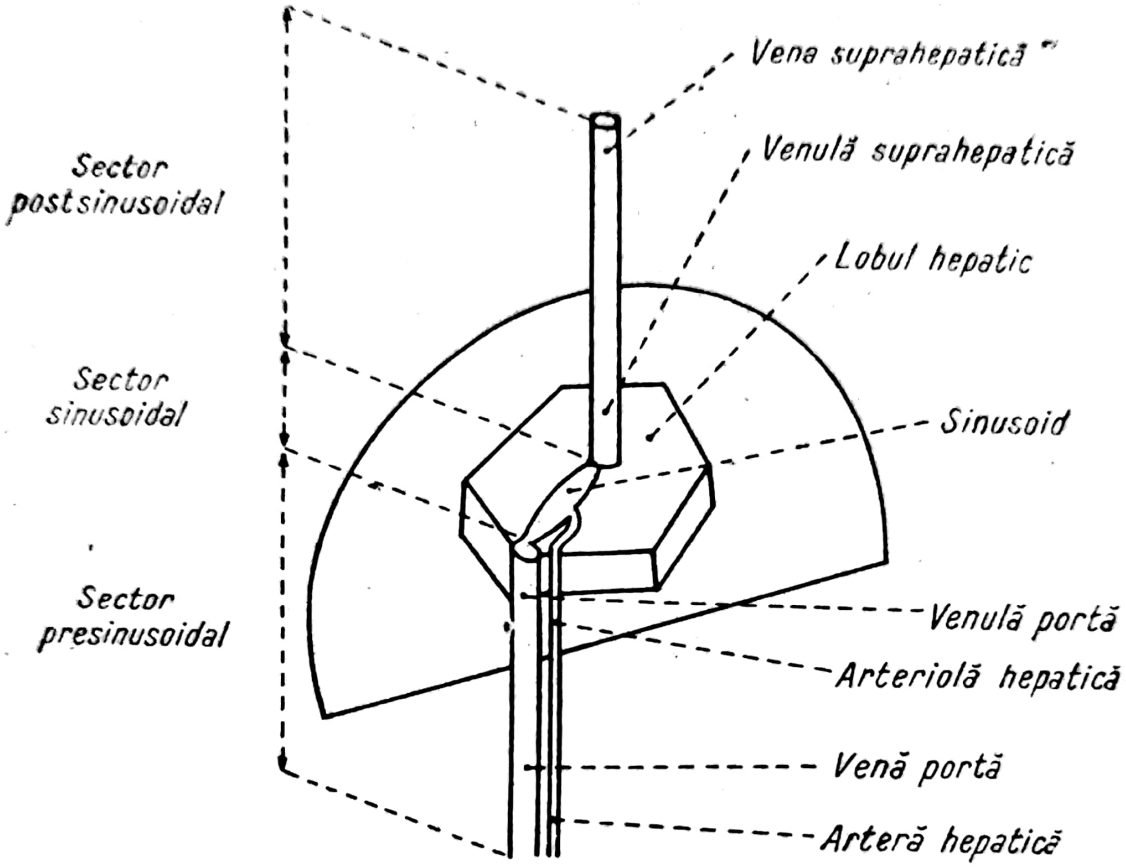

Fig. 34. — Reprezentarea schematică a celor trei sectoare ale circulației portohepatice (după Benhamou).

sinusoidală, prin întinderea ei și prin vecinătatea imediată cu cordoanele celulare, constituie în mod normal o componentă de rezistență în circulația portă. Acesta crește și mai mult în cazul unor leziuni difuze parenchimatoase sau proliferări reticulofibroase. Staza sanguină din aceste cazuri poate fi compensată, pînă la o limită, de o drenare limfatică sporită, după care se instalează hipertensiunea portală.

Cauzele blocajului sinusoidal sînt : hepatita acută, hepatita cronică, în care sindromul de hipertensiune este clinic latent, și cirozele hepatice prin angularea, distorsionarea, îngustarea sau lărgirea calibrului sinusoidal.

Scanned with OKEN Scanner

Hipertensiunea portală cu obstacol postsinusoidal intrahepatic se caracterizează prin presiuni presinusoidale și sinusoidale paralel crescute, în jur de 30 mm Hg, în timp ce presiunea postsinusoidală rămîne normală. Gradientul între presiunea sinusoidală și cea postsinusoidală,

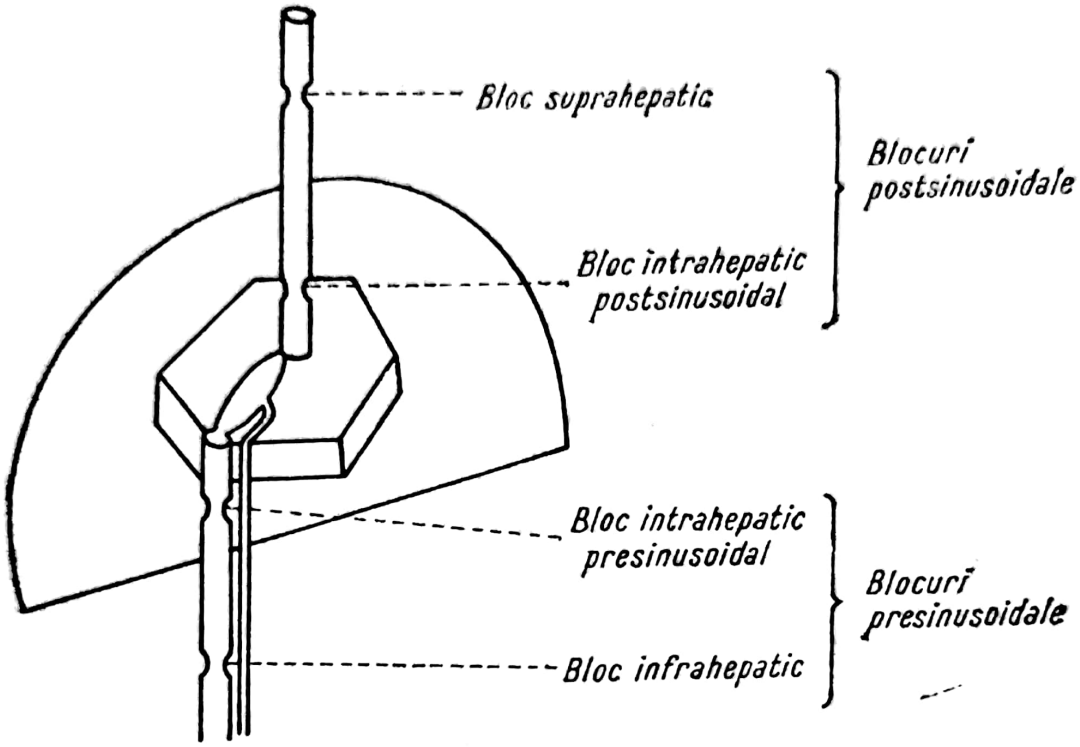

Fig. 35. — Reprezentarea schematică a principalelor tipuri de blocuri pe circulația portohepatică (după Benhamou).

care în mod normal este de 1—3 mm Hg, atinge acum cifre de 15—25 mm Hg. Tipul de obstacol postsinusoidal intrahepatic este realizat de cirozele hepatice, care, deși prin aspectul histologic caracteristic de fibroză portală ar motiva tipul de obstacol sinusoidal, se asociază însă de regulă cu un blocaj postsinusoidal. H. Popper (179) și Sh. Sherlock (206) consideră că blocajul postsinusoidal este realizat de nodulii multipli de regenerare hepatică, care, producînd compresiuni pe sectorul venelor mici postsinusoidale, ridică presiunea în arborele portal. Splenoportografia arată modificări importante, cum sînt : dilatarea axului hepatoportal, circulație colaterală și alterarea ramificațiilor intrahepatice portale și suprahepatice. Pe hepatografii se observă în faza vasculară aspectul

de „*arbore uscat*“ al venelor presinusoidale, iar în faza parenchimatoasă, reducerea patului sinusoidal, sărăcirea și neregularitatea venelor suprahepatice. Aceste neregularități sînt vizualizate prin flebografie retrogradă. Cel mai tipic aspect al blocajului postsinusoidal este realizat de sindromul Budd-Chiari generat de tromboza venelor suprahepatice, consecutivă unei flebite. În acest sindrom, tabloul clinic este dominat de hepatomegalie dureroasă, ascită voluminoasă și edeme mari în jumătatea inferioară a corpului.

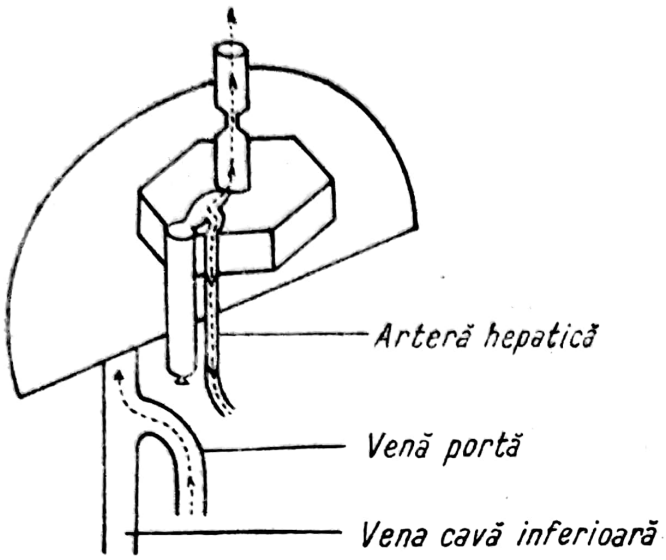

Fig. 36. — Anastomoză porto-cavă chirurgicală. Derivarea sîngelui portal în vena cavă, scurtcircuitarea ficatului de sînge portal și supleerea circulației hepatice de către artera hepatică (după Benhamou).

Blocajul vascular extrahepatic este provocat de afecțiunile care măresc presiunea în vena cavă inferioară : pericardită constrictivă, mediastinită și tromboza venei cave. În aceste hipertensiuni venoase, splenoportografia este normală sau descoperă aspecte discrete de dilatare a axului splenoportal. La splenometrie se găsesc însă valori ceva mai crescute ale presiunii splenice. Caracteristică este creșterea presiunii în atriul drept și în vena cavă inferioară. În felul acesta se reduce, se suprimă sau se inversează gradientul tensional portă/suprahepatice/cava inferioară.

b) *Derivarea circulației.* Prezența unui obstacol pe teritoriul venei porte duce la derivarea circulației. Aceasta se realizează, fie prin repartizarea sîngelui spre alte teritorii vasculare, fie trimițîndu-l în colaterale, de unde, ocolind obstacolul, se reîntoarce în vena portă. Cunoașterea dispoziției anatomice și a consecințelor funcționale ale acestor derivații este esențială pentru bilanțul hemodinamic.

Scanned with OKEN Scanner

Punți venoase. Dacă derivația venoasă portală ajunge din nou în trunchiul splenoportal, după ce a ocolit obstacolul, înseamnă că această derivație joacă rolul unei punți venoase. Cunoscîndu-se originea traiectului și vărsarea fiecărei derivații, se poate realiza o hartă a curenților și a punților venoase. Obstacolul poate repermeabiliza căile lieno-splenice, care leagă regiunea hilară sau corticală a splinei cu originea venei splenice prin intermediul vaselor gastrice scurte sau prin epiploonul pancreatico-splenic. Se pot repermeabiliza apoi căile spleno-splenice, care sînt punți venoase ce unesc două segmente ale venei splenice. Atunci cînd întreg trunchiul splenic este trombozat, sîngele este derivat pe căi lungi, care unesc originea venei splenice cu trunchiul port prin vena pilorică, cu trunchiul gastrocolic prin arcada gastro-epiploică sau cu mezenterica superioară prin arcada mezocolică. Cînd obstacolul este situat la joncțiunea mezenterică, se formează arcade venoase reprezentate prin venele pancreatico-duodenale, care unesc mezenterica superioară cu porta. Aceste căi și punți venoase apărute după repermeabilizarea căilor derivative pot fi eficiente dacă tromboza nu este întinsă și nu s-a instalat prea brusc.

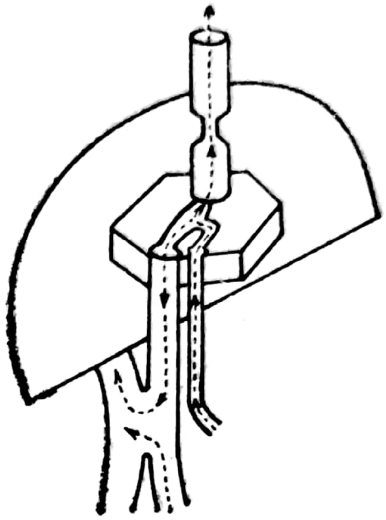

Fig. 37. — Derivarea sîngelui portal spre vena cavă prin colaterale și inversarea circulației arteriale și venoase (circulație hepatofugă) (după Benhamou).

Derivații porto-cave. În cazul cînd derivarea sîngelui se face pe căi colaterale, scurtcircuitînd ficatul și îndrumînd sîngele spre vena cavă, se realizează anastomoze de tip porto-cav. Cele mai numeroase căi de ocolire provin din vena splenică, cum sînt căile lieno-intercostale-azigo-cave, lieno-tubero-esofago-cave, lieno-parieto-cave anterioare și posterioare, căile lieno-mezo-colo-parieto-cave sau lieno-reno-cave. Calea prin gastricele scurte-rețeaua esofagiană submucoasă azigos-cava superioară este

generatoare de hemoragii prin ruperea varicelor esofagiene în urma creșterii presiunii în această cale derivativă. Calea ocolită prin mezenterica inferioară drenează sîngele din plexul hemoroidal în vena cavă inferioară, iar pe calea venei porte-vena ombilicală, sîngele din ramura stîngă a portei trece prin vena epigastrică în

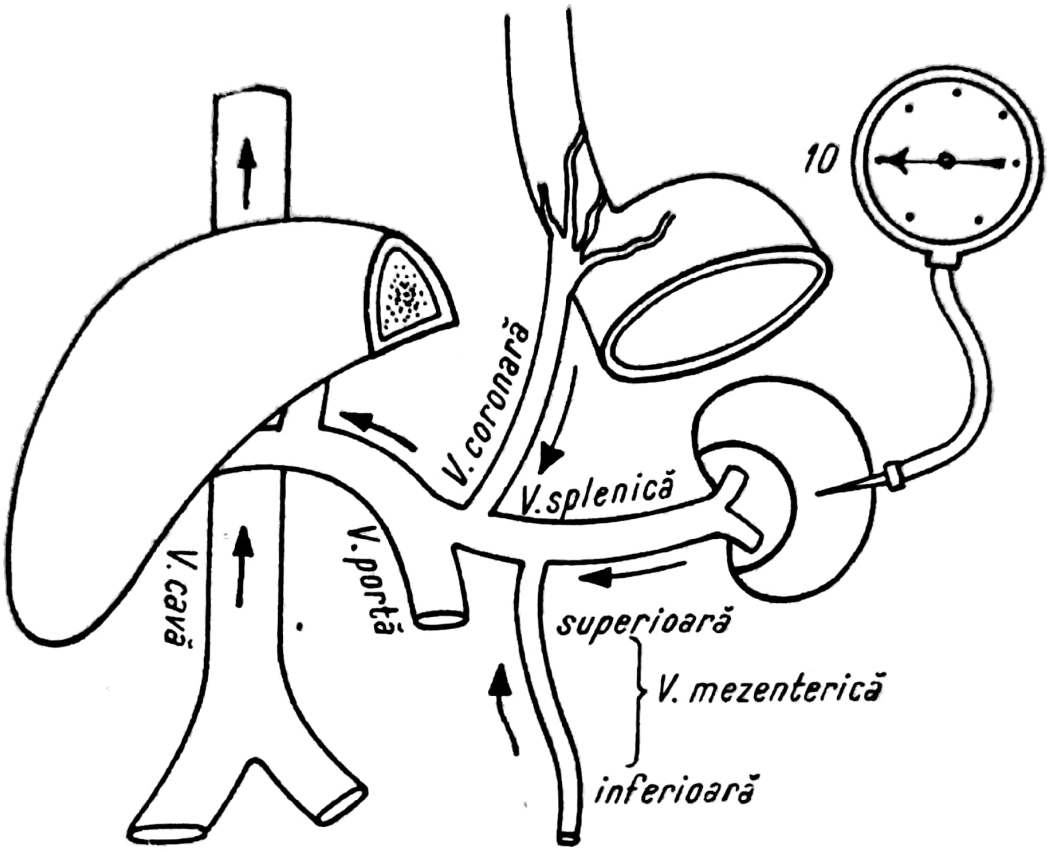

Fig. 38. — Manometria intrasplenică și circulația portală (normal).

vena cavă inferioară și prin vena mamară internă în vena cavă superioară. Se vede deci că în timp ce căile de repermeabilizare reîntorc sîngele în portă, căile de ocolire drenează sîngele în sistemul cav.

c) *Manifestările clinice din hipertensiunea portală. Circulația colaterală.* Aceasta poate fi portală pură, abia observabilă și fără manifestări clinice, sau porto-cavă. La rîndul său, circulația porto-cavă poate fi : *a)* superioară, evidențiată prin dilatații venoase toraco-abdominale și laterale, sensul circulației fiind către axilă, ducînd la stază în jugulare și în venele bra-

Scanned with OKEN Scanner

ţului, şi *b)* inferioară, evidenţiată clinic prin dilataţii venoase subombilicale, sensul circulaţiei fiind către părţile laterale ale trunchiului. Cînd se asociază aceste două

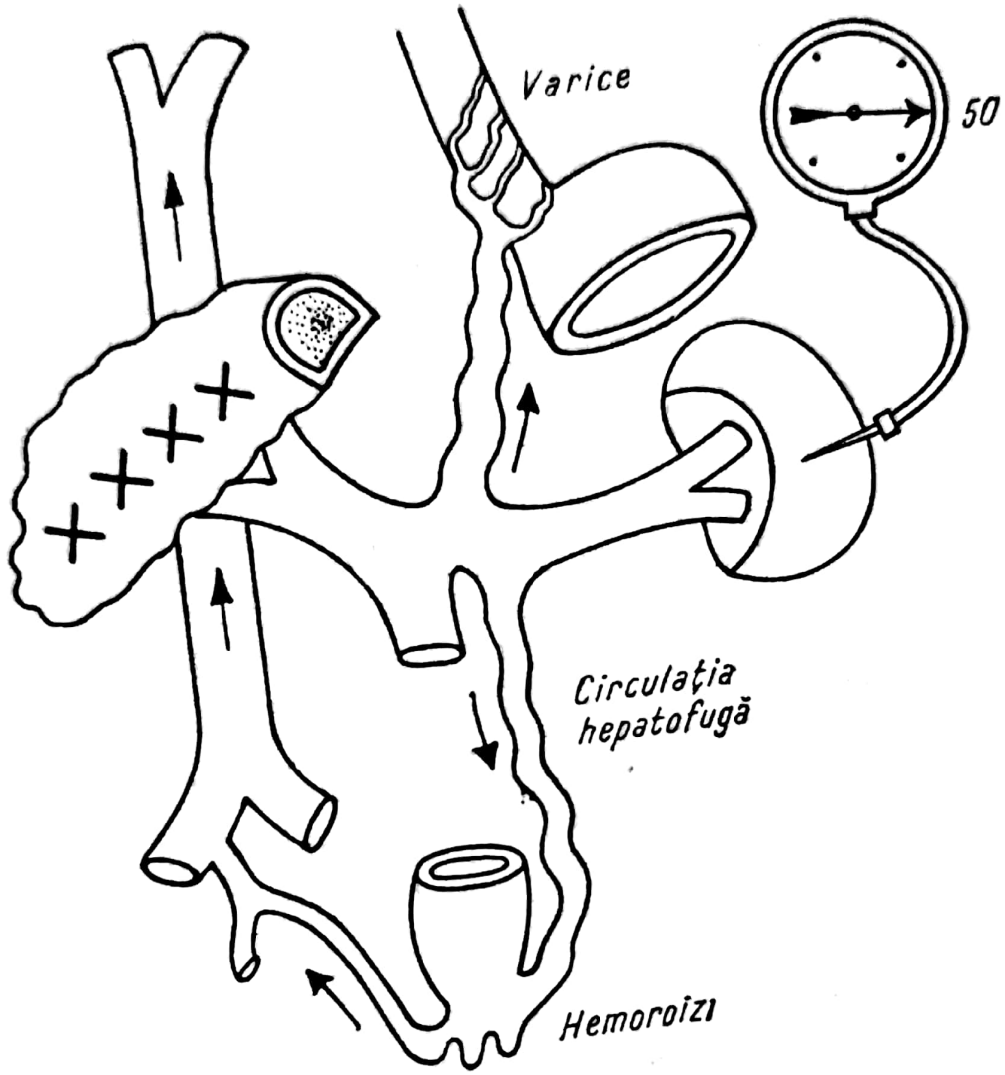

Fig. 39. — Blocajul portal într-un caz de ciroză atrofică cu splenomegalie, creşterea presiunii intrasplenice, derivarea sîngelui spre venele esofagiene (varice) şi hemoroidale (hemoroizi).

tipuri de circulaţie colaterală cu dilataţia sinuoasă a venei ombilicale sau paraombilicale se realizează aspectul de cap de Meduză.

Alte manifestări clinice sînt : *a)* ascita, în patogenia căreia hipertensiunea portală joacă un rol important ; *b)* splenomegalia prin stază la nivelul splinei, determinată de un obstacol primar pe vena splenică sau pe trunchiul port ; *c)* encefalopatia portală prin şunt porto-cav, care duce la scurt-circuitarea ficatului cu acumu-

larea de metaboliți toxici în sînge și creier ; *d)* hipoxemia prin anastomozele porto-pulmonare ; și *e)* septicemia provocată prin exaltarea florei microbiene intestinale în urma stazei și trecerii acesteia prin anastomozele porto-cave în circulația generală.

Cele mai grave sînt fără îndoială hemoragiile digestive superioare. O mare parte din hemoragiile digestive sînt provocate de ruptura varicelor esofagiene sau a căilor venoase cardiotuberozitare, fie prin ruperea venelor mai mari, fie prin ruperea bruscă a anevrismelor mici arterio-venoase din peretele stomacului. Hemoragiile gastrointestinale mai pot apărea prin leziuni ulcerative ale mucoasei cu aspect peptic sau prin leziuni capilare invizibile (hemoragii *en nappe*).

2. **Factorii protrombinici.** Al doilea element important în geneza hemoragiilor digestive este scăderea sintezei factorilor din complexul protrombinic : protrombina, proaccelerina, proconvertina și factorul antihemofilic. O insuficiență hepatică gravă provoacă de regulă o scădere importantă a protrombinei. Cele mai frecvente hipoprotrombinemii care apar în cursul insuficienței hepatice decompensate sînt cele determinate prin deficit de sinteză, așa cum se întîmplă în hepatopatiile difuze. Hemoragiile determinate de malabsorbția vitaminei K sînt mai rare și apar de obicei după obstrucții complete sau după fistule ale căilor biliare.

3. **Factorul trombocitar.** Al treilea factor este factorul trombocitar. În ciroze și în stările precirotice există modificări cantitative și calitative ale trombocitelor, ca urmare a hipersplenismului. Mecanismul de producere a scăderii trombocitelor poate fi imunologic, prin trombocitoliză splenică sau prin modificarea diabazei. Splina congestivă reprezintă un focar de trombocitoliză cu posibilități de formare masivă de anticorpi antitrombocitari în sistemul reticulohistiocitar splenic, constituind eventual și un focar fibrinolitic local. În plus, pe lîngă modificările cantitative se descriu adevărate trombastenii. Prin testul antitrombocitar antiglobulinic direct, prin hemaglutinare directă, prin trombodinamografie, prin studiul retracției cheagului sau prin puncție sternală și numărătoarea trombocitelor, obiectivăm modificările tromboci-

Scanned with OKEN Scanner

telor şi existenţa hipersplenismului. Acesta din urmă poate determina la început o pancitopenie cu măduvă bună, iar mai tîrziu cu măduvă săracă.

4. **Factorul fibrinolitic.** Al patrulea factor care contribuie la instalarea hemoragiilor, în special la cirotici, este fibrinoliza. Fibrinoliza şi coagularea reprezintă două sisteme antagoniste. În organism există un echilibru constant între coagulare şi fibrinoliză, de care depinde hemostaza normală. Fibrinoliza se produce datorită acţiunii plasminei, numită şi fibrinolizină, care există în sîngele normal sub formă de precursor inactiv sau profibrinolizină. Este o enzimă proteolitică capabilă să hidrolizeze, nu numai fibrinogenul şi fibrina, ci şi proteinele coagulării : protrombina, proaccelerina, globulina antihemofilică A. Azi, denumirea de fibrinoliză tinde să fie înlocuită cu un termen mai corect : proteoliză.

După Kwaan (133), producerea profibrinolizinei are nevoie de activatori controlaţi de *vasa vasorum*. Prin ischemia pereţilor vasculari s-ar elibera în torentul circulator aceşti activatori. În afara activatorilor vasculari, profibrinolizina este activizată şi de activatori tisulari. Creşterea activităţii fibrinolitice la bolnavii cu ciroză hepatică s-ar explica prin bogăţia ţesutului conjunctiv hiperplazic şi deci tocmai în activatori tisulari. Efectul fibrinolitic este stopat prin inhibitori. După Salmon, sînt trei tipuri de inhibitori ai sistemului fibrinolitic : antiactivatori, antifibrinolizine şi inhibitori sintetici. Printre produşii de degradare rezultaţi din liza fibrinogenului *in vitro* şi *in vivo* există doi inhibitori ai coagulării, primul acţionînd asupra formării tromboplastinei, iar al doilea, antitrombina VI, împiedicînd procesul de polimerizare a fibrinogenului. Inhibarea fibrinolizei pare reversibilă, complexul plasmină — inhibitor fiind disociat în prezenţa fibrinei. Plachetele joacă rol şi de antiplasmine. Absenţa antifibrinolizinei plachetare în trombopenii explică parţial tendinţa hemoragică din diverse trombopenii.

Goodpasture, în 1937 (104), observă printre primii creşterea activităţii fibrinolitice în ciroze. Studiind comparativ sîngele port şi cav, a arătat că enzimele fibrinolitice erau mai crescute în sîngele port la 60% din bol-

Scanned with OKEN Scanner

navii studiați Experiențele arată că ficatul normal joacă un rol în inactivarea sau inhibarea sistemelor enzimatice fibrinolitice. În timpul realizării șuntului porto-cav se evidențiază o creștere netă a potențialului fibrinolitic. Kwaan (133) susține că obstrucția trunchiului portal determină o scădere circulatorie în tot sistemul port, care ar produce o exagerare a coagulării și, ca o reacție a organismului, o fibrinoliză exagerată și apoi generalizată. Pe de altă parte, așa cum s-a mai arătat, inhibitorul legat de fracțiunea albuminică fiind în cantitate mică din cauza hipoalbuminei, nu poate fi frînat efectul fibrinolizinei.

B. ASCITA

Acumularea lichidului de ascită în cavitatea abdominală nu scapă unui medic experimentat nici atunci cînd cantitatea lichidului este foarte mică. În depistarea ascitei ne ajută în primul rînd semnele clinice : deformarea abdomenului, semnul valului, puncția abdominală etc., sprijinite de cîteva metode de laborator. În geneza acestei complicații, care neliniștește în primul rînd pe bolnav, participă numeroși factori.

1. **Factorii hemodinamici.** După concepția lui Starling, schimbul de lichid între sînge și spațiul interstițial este controlat de jocul dintre presiunea hidrostatică și cea coloidosmotică, prima facilitînd trecerea lichidelor în interstițiu, iar a doua reușind să-l readucă în sectorul vascular. Presiunea portală favorizează evadarea lichidului în cavitatea abdominală, iar presiunea osmotică reține lichidele în vasele porte. Pentru realizarea ascitei intervin doi factori secundari : presiunea hidrostatică abdominală, care se sumează cu presiunea portală, și presiunea coloidosmotică a lichidului de ascită, care completează presiunea osmotică. Cînd diferența dintre presiunea portală și presiunea hidrostatică este mai mare decît diferența dintre presiunea osmotică vasculară și presiunea osmotică interstițială se dezvoltă ascita.

2. **Factorul capilar.** Se asociază la mecanismul anterior, favorizînd trecerea proteinelor în interstițiu, respectiv în cavitatea abdominală și scăzînd gradientul pre-

Scanned with OKEN Scanner

siune osmotică vasculară/presiune osmotică interstițială. Creșterea permeabilității se datorește hipoxemiei, pierderilor în proteine ale peretelui vascular în cadrul hipoproteinemiei, cetoacidozei, creșterii serotoninei și a histaminei, acțiunii capilarotoxice a diverselor polipeptide sau creșterii porozității capilare prin hialuronidază. Se pare totuși că nu este vorba despre o adevărată creștere a permeabilității capilare, hiperpermeabilitatea fiind datorită dilatării din cauza presiunii hidrostatice a porilor capilari *(streched pore phenomen)*.

3. **Factorul hipoproteic.** Intervine în patogenia ascitei prin scăderea sintezei serinelor, fapt care angajează o scădere a presiunii coloidosmotice a plasmei. Dar deși hipoproteinemia, în special hiposerinemia, este de mare importanță în formarea ascitei, relațiile cauzale nu sînt simple. Administrarea de proteine nu oprește producerea ascitei, ci, dimpotrivă, îi mărește ritmul de formare (177).

4. **Factorul diselectrolitic.** Trebuie luat în considerare în patogenia ascitei. Sodiul este aproape absent din urină, sudoare și salivă, fiind prezent în cantități mari în lichidul de ascită. Dacă consumul de sare este suspendat, acumularea lichidului se oprește și urina se îmbogățește volumetric. Retenția de apă, de obicei secundară retenției de sodiu, constituie factorul primar în anumite situații.

Creșterea spațiului sodic al organismului poate fi explicată prin modificarea funcției renale în sensul reducerii filtrației glomerulare prin : *a)* vasoconstricția arterei renale în neconcordanță cu modificările hemodinamice din restul organismului, stabilindu-se o relație inversă între debitul cardiac și fluxul sanguin renal și *b)* prin reabsorbția tubulară crescută. Aldosteronul a fost incriminat ca factor principal în determinismul ascitei, deși pînă în prezent nu s-au putut aduce dovezi concludente în acest sens. Intervenția aldosteronului a fost confirmată prin faptul că, la ascitici, aldosteronul ajunge la valori cuprinse între 500 și 3 000 µg/24 de ore (normal 150—400 µg/24 de ore), iar eliminările urinare sînt în general crescute. Aldosteronul crește brusc în perioada de formare a ascitei sau după paracenteză. Creșterea poate fi împiedicată prin perfuzie de sînge, care reface volumul

Scanned with OKEN Scanner

sanguin eficace. Aceste fapte pledează pentru stimularea excesivă a suprarenalei prin deshidratarea care rezultă în urma pierderii de apă și de sare din spațiul intravascular în transsudatul din cavitatea abdominală. La toate acestea se adaugă și acumularea unei cantități excesive de sînge

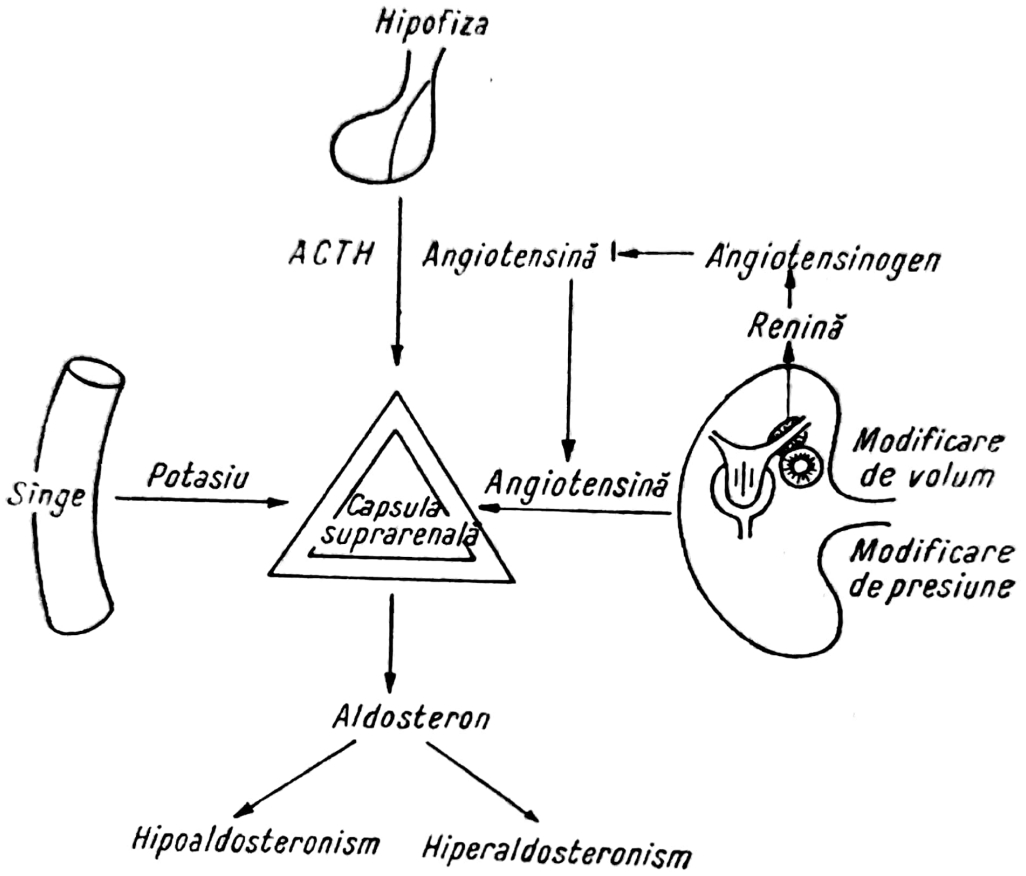

Fig. 40. — Factorii care influențează producerea de aldosteron (după Köppich).

în sistemul port, precum și anumite anomalii circulatorii : vasodilatație cu irigarea preferențială a anumitor țesuturi (piele, mușchi, os), diminuarea rezistenței arteriale periferice, șunturile porto-pulmonare, fistulele arterio-venoase etc.

Această distribuție anormală a masei sanguine și în primul rînd scăderea volumului sanguin excită zonele reflexogene ale reglării secreției de aldosteron din carotidă și atriul drept. Fiziologic, cantitatea normală de sînge venit la atriul drept inhibă secreția de aldosteron. Cînd volumul circulator diminuează, se produce stimularea volumoreceptorilor, care excită hipofiza și epifiza,

Scanned with OKEN Scanner

declanşîndu-se o secreţie crescută de adrenoglomerulotropină şi hormon epifizar izolat de Farrel şi care excită hipersecreţia de aldosteron. Recent, Laragh (134) contestă rolul volumoreceptorilor din carotidă sau din atriul drept, incriminînd în patogenia ascitei scăderea fluxului renal şi hiperplazia aparatului juxtaglomerular, ceea ce duce în ultimă instanţă la excitaţia sistemului renină-hipertensinogen, cu creşterea producţiei de aldosteron. Acest mecanism ar explica şi persistenţa secreţiei de aldosteron şi cronicizarea ascitei, dar lasă fără explicaţie natura stimulilor care cresc nivelul angiotensinei în condiţii de hemodinamică renală normală. Probabil că intervin false informaţii ale mecanismelor de reglare.

5. **Factorul limfatic.** Are un rol foarte important. Cercetările recente au arătat că, atît la bolnavii cirotici, cît şi în ciroza experimentală circulaţia limfatică dinspre interiorul ficatului înspre vasele colectoare de la suprafaţa ficatului devine foarte intensă. Circulaţia hepatofugă hiperactivă este rezultatul obstacolului aflat în ramurile de origine ale venelor suprahepatice, obstacol produs de nodulii regenerativi. Datorită stazei venoase are loc o transsudare crescută a lichidelor din sinusoide în spaţiile Disse. Crescînd presiunea în spaţiul Disse, va creşte şi cantitatea de limfă, care va lărgi considerabil căile limfatice şi va extravaza prin capsulele ficatului sub formă de picături de limfă bogată în proteine („ficatul plînge limfă"). Se pare că transsudarea limfei prin suprafaţa hepatică, prin permeabilitatea crescută a capsulei hepatice, joacă un rol important în formarea primară a ascitei, în special în cirozele postnecrotice. Aşa se explică de ce în cazurile cu blocaj presinusoidal, lipsind presiunea în sinusoide şi în spaţiile Disse, lipseşte transsudatul abdominal.

C. HIPONATREMIA

Este frecvent observată în insuficienţa hepatică decompensată, apărînd în special la ciroticii cu regim hiposodat îndelungat, după întrebuinţarea cronică a saluretiicelor sau a antagoniştilor aldosteronului, după paracenteze repetate, după diaree sau după vărsături. Sindromul hiponatremic se caracterizează prin accentuarea adina-

Scanned with OKEN Scanner

miei, apariția fibrilațiilor musculare sau a senzației de furnicătură a limbii și buzelor, edeme cu hiperhidratare celulară, anorexie, colici abdominale, meteorism, hipotensiune arterială și uneori vărsături. Depletiția sodică are o valoare concisă în prognostic. Cînd deflația capitalului sodiului este excesivă, sfîrșitul letal se apropie. Administrarea de sodiu, deși pare legitimă, totuși trebuie făcută cu mare prudență, pentru că dacă sodiul este administrat prin soluții hipertonice provoacă un edem pulmonar, iar dacă este administrat pe cale orală sau în soluții izotonice crește inflația extracelulară.

D. HIPOPOTASEMIA

Se întîlnește la ciroticii cu hiperaldosteronism secundar, în urma căruia este reținut sodiul și eliminat potasiul. Cînd diminuarea treptată a bilanțului potasiului va atinge un prag critic sau cînd se accelerează brusc depletiția de potasiu (paracenteze, diureze intempestive, diaree acute etc.) se instalează sindromul clinic al hipopotasemiei fără particularități originale. Semnele precoce se manifestă prin : astenie, hipotonie, hiporeflectivitate sau hiperreflectivitate, tulburări de scris, vărsături, pareze (răgușeală) sau paralizii, meteorism, constipație și dispnee. Electrocardiografic, ca în orice hipopotasemie, apar modificări tipice caracterizate prin *ST* subdenivelat, *QT* alungit, *T* lărgit și turtit în „cocoașă de cămilă“ și inconstant apariția undei *U*. Spre deosebire de stările de hiponatremie, administrarea potasiului ameliorează net tabloul clinic.

E. ICTERUL

Deși nu este un semn caracteristic al decompensării, apariția lui în fazele avansate ale bolilor hepatice constituie un factor agravant. Alteori, ca în cirozele biliare sau alte afecțiuni icterigene, poate constitui elementul principal al decompensării, o adevărată „decompensare biliară“ care se termină de obicei cu simptomele decompensării parenchimatoase. Intensitatea icterului nu este proporțională cu gravitatea atingerilor celulare. Cînd

Scanned with OKEN Scanner

apare în cursul hepatitelor cronice și al cirozelor decompensate, interpretarea lui este foarte delicată. Uneori icterul are un caracter retențional prin colestază, ca în formele icterigene ale hepatitei cronice, alteori poate fi consecința unor necroze celulare întinse sau exprimă o infecție virală. Sînt în schimb ictere care apar episodic în cursul cirozelor și nu au nici o legătură de cauzalitate cu ele.

Cînd icterul are un caracter benign, cauza probabilă este o colestază. Aceste ictere nu au nimic deosebit ; ele dispar în 3—4 săptămîni. În 12—15% din cazuri, icterul poate deveni cronic. Cînd însă icterul exprimă un atac evolutiv de hepatită cu necroze zonale, icterul se asociază cu oligurie și circulație colaterală, constituind sindromul ictero-ascitic, care marchează o decompensare cu evoluție malignă. Uneori se constituie un sindrom ictero-edematos fără ascită, dar cu edem al feței, al pleoapelor și al membrelor inferioare. Alteori icterul este însoțit de hemoragii variate cu erupții purpurice, epistaxis, gingivoragii, hemoptizii, metroragii și hematurie. Acest sindrom ictero-hemoragic traduce o evoluție gravă spre insuficiență hepatică majoră. În fine, icterul poate fi declanșat la un hepatic cronic de o infecție intercurentă, o intoxicație alimentară sau medicamentoasă, agravînd tabloul clinic sau încheind letal evoluția bolii.

F. ENCEFALOPATIA HEPATICĂ

Tulburările neuropsihice din bolile hepatice au fost cunoscute încă din antichitate. Hippocrate, descriind un bolnav cu hepatită, ni-l prezintă astfel : „lătra ca un cîine, nu putea fi ținut și rostea cuvinte neînțelese". O descriere foarte corectă a encefalopatiei hepatice, valabilă pînă în zilele noastre, o întîlnim în publicațiile lui Freriks : „Am avut cazuri în care indivizi ce suferiseră timp îndelungat de ciroză a ficatului au prezentat o serie de simptome morbide. Ei au devenit fără cunoștință și mai tîrziu au trecut într-un delir zgomotos, apoi într-o comă profundă și în această stare au decedat". În secolul nostru, o dată cu remanierea multor date clasice de biochimie și de fiziopatologie hepatică, s-a căutat explicarea encefalopatiei hepatice pe baza dereglărilor metabolice,



uneori reversibile, de multe ori însă ireversibile. Multitudinea părerilor diferiților autori indică însă incertitudinea răspunsurilor date principalilor parametri care constituie, în ansamblu, această problemă. Amintim numai cîteva din ipotezele mai recente, unele rapid părăsite, altele încă valabile, privind patogenia encefalopatiei hepatice.

După ce au fost publicate rezultatele obținute de Mann și Magath privind hepatectomia totală, s-a căutat să se explice encefalopatia hepatică prin analogie. Dar curînd s-a văzut că atît substratul biologic, cît și fenomenele clinice sînt diferite. Cercetările lui Snell și Butt au deplasat patogenia encefalopatiei spre acumularea în sînge a acidului piruvic și a acidului lactic, dar contraargumentele sînt foarte puternice. Astfel, în oboseală, în tireotoxicoză și în avitaminozele grave, deși concentrația plasmatică a acidului piruvic este mare, nu există obligatoriu fenomene neuropsihice de tipul celor din encefalopatia portală. Aceeași deficiență de argumentare stă și la baza concepției lui Labbé și Bith, care au incriminat în geneza fenomenelor grave nervoase, creșterea corpilor cetonici în sînge. După Păun (170), cel puțin o parte din simptomatologia encefalopatiei hepatice poate fi pusă pe seama efectelor etilismului și a carențelor vitaminice. Inasato, în 1924, apoi Scherrer, în 1955, concep fenomenele nervoase ca urmare a leziunilor gliale astrocitare de natură hiperplazică predominante în regiunea striatului, consecința toxinelor neconjugate sau autotoxinelor hepatice. Cam în același fel interpretează și Popper apariția fenomenelor neuropsihice. După acest autor, unele substanțe din ficat ar avea o acțiune specifică de susținere a sistemului nervos central. În lipsa acestora se produc modificări importante în textura cerebrală.

Un alt grup de cercetători privesc encefalopatia hepatică ca o urmare a tulburărilor grave ale metabolismului intermediar, acordînd importanță primordială sau exclusivă : modificărilor în echilibrul acidobazic (58), intoxicației formice cu diferiți produși fenolici (62), intoxicației acetilcolinice, descreșterii coproporfirinelor I și III (6), modificărilor din metabolismul azotat, cu creșterea ureei, a aminoacizilor, a polipeptidelor sau a produșilor azotați,

Scanned with OKEN Scanner

ca putresceina, cadaverina, indolul, scatolul etc. (42), tulburărilor electrolitice în sensul hiponatremiei și hipopotasemiei (206), depletizării serotoninei (18), creșterii derivaților cianhidrici și în special intoxicației amoniacale conturată de Pavlov acum 50 de ani și astăzi reactualizată.

Actualmente, concepția patogenică a encefalopatiei hepatice este dominată de două ipoteze : una monocauzală, după care fenomenele sînt consecutive tulburărilor profunde ale metabolismului intermediar, și alta dualistă, după care unele encefalopatii sînt generate de acțiunea asupra creierului a substanțelor autotoxice hepatice (encefalopatii endogene), iar alte encefalopatii ar fi provocate de acțiunea substanțelor neurotoxice provenite din intestin, care ajung în creier ocolind ficatul prin anastomoze (encefalopatie exogenă). Concepția dualistă, deși puțin schematică, este foarte atrăgătoare, cadrînd cu cîteva fapte clinice.

Noi considerăm că encefalopatia hepatică este pluripatogenică. În hepatopatiile cronice cu circulația colaterală inveterată, ca de pildă în cirozele hepatice, predomină tulburările metabolismului intermediar și șuntarea ficatului, în timp ce în hepatopatiile acute, ca atrofia acută, predomină alterarea ficatului. În monografia din 1959, „Comele hepatice", ne-am exprimat adeziunea față de ipotezele privind intervenția amoniacului și a produșilor toxici de proveniență intestinală în geneza unor encefalopatii hepatice. Principalele argumente pentru teoria amoniacală sînt (44) :

— administrarea la cirotici a compușilor amoniacali poate determina accidente comatoase ;

— după ingestia de proteine în cantitate excesivă sau după hemoragii se poate ajunge la același rezultat : eliberarea amoniacului din intestin ;

— amoniemia venoasă și cea arterială sînt ridicate în encefalopatiile hepatice ;

— toxicitatea amoniacului asupra sistemului nervos a fost experimental demonstrată. La cîine se poate realiza un sindrom asemănător cu cel din encefalopatia hepatică după administrare de amoniac.



Scanned with OKEN Scanner

Amoniacul sanguin are două surse (15, 29) : una provenind din procesele de dezaminare din mușchi, din rinichi, din acizii aminați și în special din dezaminarea glutaminei, și alta, provenind din intestin, prin atacul bacterian asupra conținutului proteic, de unde bogăția în amoniac în sîngele portal. Amoniacul ajuns la ficat este transformat în uree prin ciclul lui Krebs-Henseleit : ornitină-citrulină-arginină și doar o cantitate foarte mică rămîne în circulația generală. O parte din amoniac suferă un proces de catabolism la nivelul creierului și mușchilor, unde se combină cu acidul α-cetoglutaric, dînd acidul glutamic, care, primind din nou amoniac, se transformă în glutamină, produsul de transport netoxic al amoniacului în organism. În ciroze și în hepatitele acute, dezvoltîndu-se considerabil flora jejuno-ileală, are loc o hiperproducție a deșeurilor azotate și a amoniacului. Amoniogeneza poate fi augmentată după aport masiv de proteine sau după hemoragii digestive. În hipertensiunile portale, amoniacul provenit din intestin ocolește ficatul prin colaterale și intră direct în circulația generală. Dacă leziunile hepatice nu sînt prea întinse, iar funcția de detoxifiere nu este compromisă, amoniacul reîntors prin artera hepatică este transformat în uree prin ciclul Krebs-Henseleit și apoi eliminat prin urină. În această circumstanță, manifestările clinice ale encefalopatiei sînt foarte discrete, subclinice. Cînd însă oferta de amoniac este foarte mare, ca în hemoragiile abundente, administrarea de metionină, de rășini amoniacale, de săruri de amoniu, capacitatea de captare și de neutralizare a ficatului fiind depășită, apar semnele intoxicației amoniacale (58). O situație identică apare după anastomozele porto-cave chirurgicale, cînd intervine însă și disfuncția hepatică prin tulburări circulatorii.

În hepatopatiile difuze acute, leziunile celulare întinse provoacă perturbări serioase în funcția urogenetică a ficatului, iar concentrația amoniacului în venele suprahepatice crește considerabil. În fine, hiperamoniemia poate însoți și cazurile de atrofie acută a ficatului, provenind din suspendarea ureogenezei și a catabolismului general al amoniacului.

Scanned with OKEN Scanner

Rămîne să fie explicată toxicitatea amoniacului asupra creierului. Ipoteza aproape unanim acceptată este cea a lui Bessman (15). Creierul, nefiind capabil să detoxifice amoniacul prin intermediul ciclului ureogenetic, recurge la combinarea sa cu acidul α-cetoglutaric și cu acidul glutamic, pentru a forma glutamina, care ulterior se poate retransforma în acid glutamic. Rezultă o epuizare a rezervelor (și așa limitate) de acid α-cetoglutaric. Or, cum acidul α-cetoglutaric este un element esențial și indispensabil al acidului tricarboxilic al lui Krebs, scoaterea lui din acest ciclu, concomitent cu împiedicarea intrării în ciclu a unor constituenți de bază, va determina o scădere a fosforilărilor oxidative și a metabolismului creierului. Acidul glutamic dînd naștere prin decarboxilare la acidul γ-aminobutiric (G.A.B.A.), scăderea lui va provoca o insuficiență în G A.B.A., avînd ca rezultat impulsuri electrice discriminante de tip convulsivant. Nu vom discuta numeroasele argumente aduse în sprijinul teoriei amoniacale, o parte fiind expuse în monografia amintită.

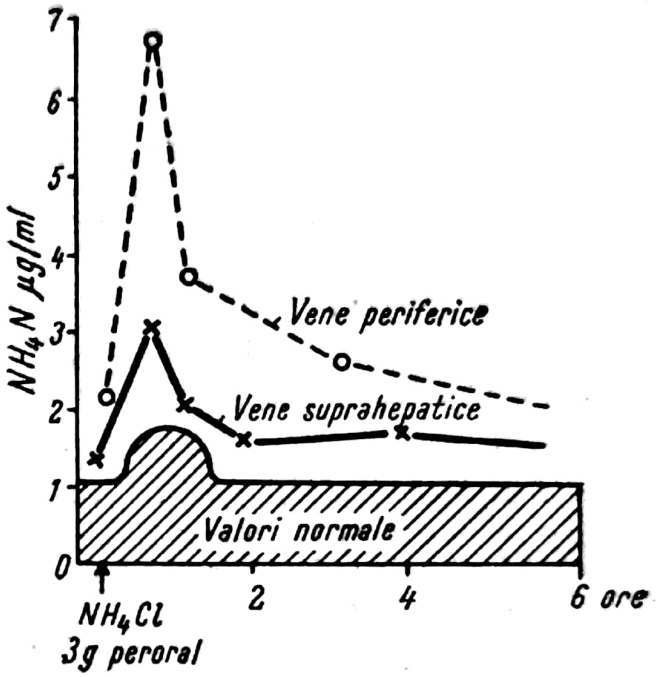

Fig. 41. — Proba hiperamoniemiei provocate la un cirotic cu circulație colaterală foarte abundentă. Creșterea marcată a concentrației amoniacului în venele periferice.

De atunci, față de teoria amoniacală s-au formulat unele rezerve, derivate din următoarele constatări :

— existența unor come hepatice cu amoniemie normală ;

— existența de hiperamoniemii în unele ciroze sau în tulburările congenitale ale biosintezei ureei, fără manifestări clinice de encefalopatie.

Scanned with OKEN Scanner

Un tablou asemănător encefalopatiei hepatice survine în tulburările profunde hidroelectrolitice cu hiponatremie și hipervolemie. În aceste cazuri, alterarea bilanțului hidroelectrolitic agravează intoxicația amoniacală, în perioadele terminale ajungîndu-se la o insuficiență renală cu hiperazotemie. Scăderea potasiului seric poate antrena o creștere a amoniacului arterial prin stimularea amoniogenezei renale. În ambele situații se poate ajunge la encefalopatii grave sau chiar la come hepatice de regulă liniștite.

Corelarea mai multor fapte de observație clinică și experimentale ne orientează spre concluzia că encefalopatia hepatică nu poate fi considerată, cel puțin în etapa actuală a cunoștințelor, ca un sindrom care se constituie și se desfășoară după un mecanism unic. Mai trebuie să se țină seama de intervenții substanțiale toxice de origine intestinală, ca indolul, scatolul, putresceina, cadaverina și alți compuși azotați (intoxicația stercorală). Rolul aminoacizilor, al polipeptidelor, al coproporfirinelor, derivaților cianhidrici, acetilcolinei, serotoninei etc. nu este încă bine precizat. Menționăm numai faptul că pînă în prezent nu sînt suficient cunoscute decarboxilările oxidative ale acizilor care intră în ciclul Krebs, la care participă cinci factori : coenzima A, acidul lactic, B.N.P.H., magneziul și pirofosfatul de tiamină, dependenți de metabolismul normal hepatic.

În encefalopatia apărută la ciroticii cu circulație colaterală foarte dezvoltată, care au ingerat multe proteine, au urmat un tratament amoniogenetic, au prezentat hemoragii sau disbacterii intestinale, intervenția amoniacului apărînd ca certă, se poate accepta termenul propus de Sheilla Scherlock de *encefalopatie porto-cavă* (indicîndu-se prin aceasta șuntarea ficatului). În cazurile în care encefalopatia survine prin degenerare hepatică, deci prin efectul toxicelor de natură endogenă, ca în hepatite, neoplasme, atrofia acută etc., la intoxicația amoniacală se adaugă și alți factori. După Thöllen și Brigler (235), în encefalopatiile și comele prin hepatită virală se produc dereglări în procesele oxidoreductoare ale acidului piru-

Scanned with OKEN Scanner

vic și o adevărată concurență între metabolismul celular și virus pe seama ciclului acizilor tricarboxilici, a acidului adenozintrifosforic și a substratului necesar formării sintezei acidului ribonucleic.

Aspectul clinic al encefalopatiei hepatice

Encefalopatia din insuficiența hepatică cronică se deosebește de cea acută prin frecvența reversibilității sale. Acest fapt este caracteristic în special encefalopatiilor declanșate de factori exogeni, supraadăugați unei insuficiențe hepatice cronice decompensate clinic, dar compensate biochimic, ca de pildă encefalopatia porto-cavă, la care fenomene clinice pot rămîne în stadiul de stupor. Caracterul reversibil a făcut pe Riddel să numească acest tip de encefalopatie stupoare intermitentă episodică *(episodic stupor)*.

Noi am împărțit encefalopatia hepatică, denumită în trecut precomă hepatică, în trei stadii (89). După o perioadă frustă, în care doar un examen foarte atent dezvăluie modificări discrete ale memoriei, spiritului de inițiativă și ale comportamentului, se instalează, treptat sau brusc, manifestări clinice oarecum unitare.

Stadiul I. Gîndirea, judecata, memoria sînt principalele procese care slăbesc evident. Bolnavii vorbesc în general mai puțin, iar agilitatea mintală, spontaneitatea, eventual umorul dispar. Puterea de concentrare este deficitară, greșesc operații matematice elementare și nu pot efectua jocuri simple ca aranjarea unei stele cu cinci colțuri din bețe de chibrituri (apraxie construcțională). Memoria scade treptat, deși orientarea în timp este normală. Uneori am observat o anumită privire vagă, îndepărtată, care nu fixează obiectul. Alteori survin accese scurte de enervare. Este tipic cazul marinarului englez care în mod regulat, după ce consuma un biftec, devenea agitat, furios, își bătea soția și își revenea după ce, internat într-un serviciu de psihiatrie, era trecut la un regim de pîine și apă.

Examenul obiectiv poate releva în acest stadiu *flapping tremor* sau *asterixis* descrise de Adams și Fooley. *Flapping tremorul* se traduce prin mișcări de flexie-extensie ale mîinii din articulația radiocarpiană și ale degetelor din articulația metacarpofalangiană, sub formă de

secuse cu o frecvență de 6—10 secunde, fiind comparate cu bătaia aripilor păsărilor. Semnul este destul de constant, apărînd cam în 80% dintre cazuri, însă nu este patognomonic, putînd surveni în insuficiența respiratorie sau renală și în hipopotasemii.

Stadiul al II-lea. Tulburările psihice trec pe primul plan. Bolnavii au scurte perioade de delir. Răspunsurile la majoritatea întrebărilor sînt inexacte, grosolane, întîrziate și lente. Orientarea în timp și spațiu este dispărută. Bolnavul este confuz și somnolent. Sînt frecvente erorile de nume, date și localități. Pe acest fond survin crize de agitație.

La *flapping tremor* se asociază destul de des (30—40% din cazuri) alte semne neurologice : fenomenul roții dințate, hipertonia musculară opozițională (semnul lamei de briceag) și rigiditatea (semnul țevii de plumb). Semnele amintite constau în readucerea cu dificultate și cu mici intermitențe, la poziția inițială, a antebrațului flexat pe brat, sugerînd îndoirea unei țevi de plumb sau deschiderea unui briceag, dinamica mișcării fiind asemănătoare cu cea a roții dințate.

Stadiul al III-lea, denumit de noi iminență de comă, se caracterizează prin somnolență masivă și accentuarea stării confuzionale. Doar excitații puternice scot bolnavul din acest somn. În fața diverselor întrebări, bolnavul, fie că nu răspunde de loc, fie că dă răspunsuri monosilabice venind cu întîrziere, fie că doar geme, recăzînd apoi din nou într-un somn profund. În general, somnul este liniștit, cu respirația regulată. Aerul expirat are un miros caracteristic, particular. Foetorul hepatic este semnul care însoțește în marea majoritate a cazurilor intrarea bolnavilor în comă. A fost descris prima dată de Pichler. Este comparat cu mirosul indolului (Eppinger), pămîntului reavăn (Lauda), fecalelor de pisică (Fooley), mucegaiului (Schiff), cadavrului proaspăt deschis (Himsworth), dovleacului copt (Koppich), amestecului de ouă stricate cu usturoi (Davidson), fînului proaspăt cosit (Lichtmann). Noi l-am asemănat cu mirosul ficatului stătut. Se pare că, în esență, foetorul hepatic are la bază o inhibiție a enzimelor care acționează asupra acizilor tiolofori. Se alterează metabolismul metioninei și al metola-

Scanned with OKEN Scanner

minei, punîndu-se în libertate produși intermediari, ca dimetilmercaptanul și dimetilsulfuri, compuși sulfuroși rău-mirositori. Recent s-au incriminat oxidul de sulf și sulfurile. La început, mirosul se percepe numai lîngă gura bolnavului sau mirosindu-i urina; mai tîrziu umple întreaga încăpere.

În encefalopatiile porto-cave, episoadele evoluează de obicei spontan spre remisiune totală, putîndu-se repeta de mai multe ori. În hepatitele acute, cancerele hepatice, cirozele avansate etc., encefalopatia este mai gravă și deseori trece, treptat sau brusc, spre o comă hepatică reversibilă ori ireversibilă. Unii denumesc encefalopatia din aceste cazuri *encefalopatie portală,* diferențiind-o de encefalopatia porto-cavă și trecînd-o în grupul encefalopatiilor endogene.

În unele ciroze, encefalopatia are un caracter cronic recesiv, nedepășind stadiul al II-lea. Noi avem în observație un bolnav care în timp de cinci ani a făcut 32 de episoade de encefalopatie porto-cavă, unele abia schițate, altele ajunse în stadiul al III-lea. Tabloul clinic este variabil, episoadele acute fiind marcate prin manifestări confuzionale sau tulburări de comportament, apraxie sau agnozie. Semnele neurologice variază de la un caz la altul; rigiditatea este frecventă. Uneori, retrocesiunea este completă, alteori persistă tulburări psihice, deficit intelectual, pierderea autocriticii. În aceste forme se poate oricînd declanșa o encefalopatie hepatică cu trecere în comă hepatică, dacă intervin anumiți factori declanșatori. Encefalopatia cronică se întîlnește mai frecvent în sindromul Cruveilhier-Baumgartner sau în cirozele latente ale bătrînilor, unde pune probleme de diagnostic diferențial față de diferite afecțiuni psihice sau față de encefalopatia alcoolică Gayet-Wernicke. Ea poate fi una din principalele complicații ale anastomozelor porto-cave chirurgicale, constituind o infirmitate și împiedicînd practic orice activitate a bolnavului.

Perturbările biochimice se caracterizează prin hiperamoniemie, aminoacidemie, glutaminorahie. Perturbările cerebrale urmărite electroencefalografic sînt destul de caracteristice. La noi în țară T. Spîrchez și colab., studiind diferitele aspecte electroencefalografice, au întocmit o

schematizare foarte utilă. În stadiul I se înregistrează o încetinire a traseului și ritm θ. În stadiul al doilea predomină ritmul Δ sub formă de unde lente, izolate sau în salve, plecînd din regiunea frontală. În stadiul al treilea, inscripțiile încep să devină lente și ample ; ritmul θ de

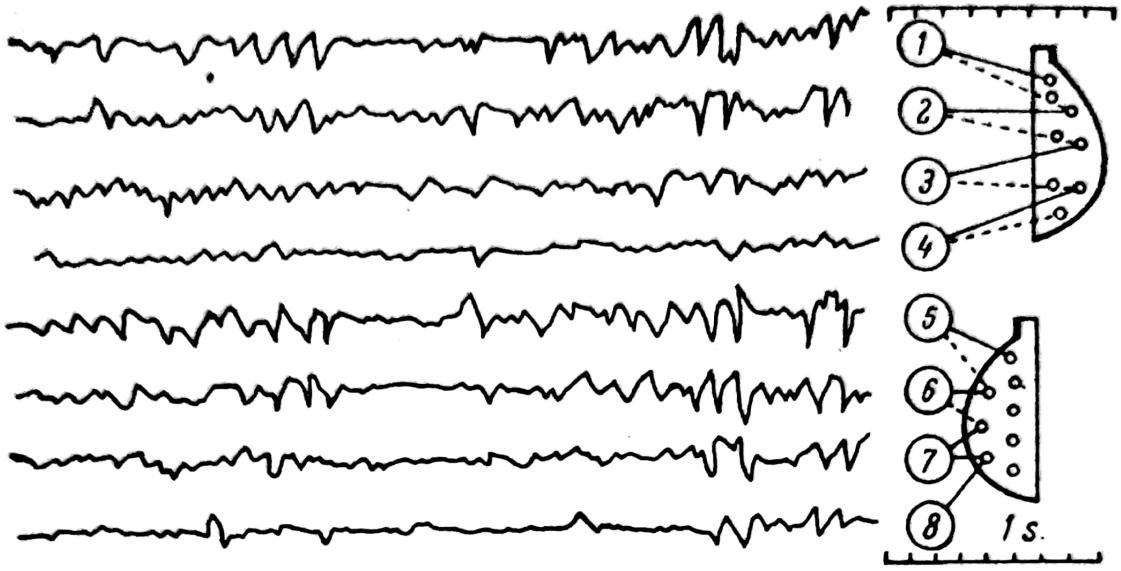

Fig. 42. — Modificările electroencefalografiei într-un caz de encefalopatie hepatică.

bază dispare, traseul este compus din unde Δ, iar reactivitatea se estompează. În coma hepatică apar unde Δ monomorfe sau desenul trifazic descris de Bickford și Bott.

G. COMA HEPATICĂ

Coma hepatică reprezintă adevărata decompensare hepatică în sens biochimic, fiind caracterizată fiziopatologic prin prăbușirea funcțiilor ficatului și clinic printr-o stare de somn letargic, prin pierderea de durată a cunoștinței, prin tulburări motorii, senzitive și reflexe și prin lipsa de răspuns a bolnavului la orice excitație. De altfel, numele de comă (gr. *koma*) este generic și reprezintă etimologic descătușarea psihicului, stare asemănătoare cu moartea. În linii mari, diferența între encefalopatia hepatică și comă constă în faptul că encefalopatia hepatică reprezintă de obicei o stare precomatoasă, un episod intercurent al unei insuficiențe hepatice cronice, caracterizată printr-o stare confuzională de diferite grade, prostrație, dezorientare și somnolență profundă, în timp ce coma

hepatică tranzitorie sau definitivă se manifestă în primul rînd prin pierderea totală a cunoştinţei. Se subînţelege că o demarcaţie netă între fazele avansate ale encefalopatiei şi coma hepatică este greu de făcut, trecerea dintr-una în alta fiind destul de frecventă.

În ultimă instanţă, substratul morfologic al comei hepatice este distrugerea progresivă a ţesutului funcţional al ficatului, însă secvenţa etiopatogenică precisă care duce la tabloul comei, de multe ori terminală, este încă incomplet cunoscută. Abuzul de alcool, intervenţiile chirurgicale, tulburările hidroelectrolitice, administrarea de medicamente toxice, de sedative, analgezice, hipnotice, acetazolamidă, hemoragiile digestive, paracentezele, alcaloza respiratorie, infecţiile intercurente, scăderea bruscă a natremiei şi potasemiei, o deficienţă a funcţiei renale cu azotemie sau o accentuare rapidă a colestazei pot declanşa o comă hepatică. Noi am publicat nu de mult cazul unui student, sportiv de performanţă, de o robusteţe impresionantă, care, fiind în convalescenţa unei hepatite epidemice, după un antrenament prelungit încheiat cu două halbe de bere, a prezentat peste noapte simptomatologia dramatică a unei atrofii acute a ficatului şi după 24 de ore a decedat în comă hepatică.

Instalarea comei hepatice poate fi precedată de cîteva perioade mai mult sau mai puţin prelungite de encefalopatie hepatică (precomă), în special în cirozele avansate, cu o bogată circulaţie colaterală menită să supleeze existenţa obstacolului portal. Coma poate încheia primul episod de encefalopatie hepatică, dar de obicei fenomenele comatoase apar intermitent. Noi am avut un caz care, cu regularitate, în urma depăşirii pragului de toleranţă la proteine (apreciat cam la 150 g proteine pe zi), după o scurtă perioadă de stare precomatoasă, intra într-o comă profundă, din care ieşea abia după 24 de ore. Alteori, coma poate surveni *d'emblée* în cursul unei hepatite virotice sau în urma intervenţiei unor factori endotoxemici, avînd un caracter foarte grav, de multe ori terminal. Observaţiile lui Murphy şi colab. (54) subliniază faptul că, în multe cazuri, coma apare spontan, fără intervenţia vreunui factor precipitant. Simptomatologia de debut poate îmbrăca uneori aspectul unui sindrom pseudomeningian, cu contractură, exagerarea

Scanned with OKEN Scanner

reflexelor osteotendinoase, Babinski prezent bilateral sau a unui sindrom pseudohemiplegic cu tulburări de tip piramidal unilateral. Destul de repede, dispare reflexul de prehensiune și se abolesc reflexele tendinoase.

În stadiul inițial al intrării în comă, starea crepusculară se manifestă prin faptul că bolnavul nu mai reacționează la nici o excitație din mediul extern. Uneori, la excitații foarte puternice auditive, el face mișcări, grimase și geme sau prezintă mișcări neregulate ale globilor oculari. Pupilele sînt micșorate și reflexul corneean prezent. Deși bolnavii nu mai execută nici un tip de mișcare voluntară, totuși se mențin anumite reflexe. La percuția arcadei zigomatice apar, de aceeași parte, mișcări ale musculaturii feței. Înțepînd, ciupind sau provocînd o altă excitație dureroasă în regiunea toracică sau cefalică, provocăm o adducție a brațului sau o ușoară flexie a corpului, iar bolnavul geme încet. Semnul roții dințate este rareori păstrat. Se schițează uneori un sindrom piramidal bilateral. Semnul Babinski se menține prezent. Deglutiția se efectuează cu mare dificultate.

Într-o fază mai avansată se produc răspunsuri motorii la excitații puternice dureroase, manifestate prin mișcări de flexie și rotație internă a membrelor. Uneori se constată hiperreflexie, alteori se observă abolirea uni- sau bilaterală a reflexelor. Dinamica deglutiției este mult îngreuiată. Bolnavii nu-și schimbă poziția. Doar la excitații termice răspund printr-un reflex de flexie la membrele inferioare sau de extensie la membrele superioare. *Flapping tremor*-ul dispare, iar foetorul se accentuează.

Apar treptat tulburări ale funcțiilor vegetative. Orice stimul dureros produce într-un stadiu mai avansat mari modificări ale ritmului respirator. Frecvența ritmului scade și apoi se instalează un ritm de tip Kussmaul sau unul de tip Cheyne-Stokes. Dacă simptomatologia comei a îmbrăcat la început un tablou meningian, în această fază rigiditatea cefei, contractura musculară și celelalte semne pseudomeningiene dispar. Dispare apoi orice activitate reflexă, afară de reflexul deglutiției. În ultima fază, din care bolnavii de regulă nu mai pot fi readuși, orice excitație rămîne fără nici un fel de răspuns. Uneori, exa-

Scanned with OKEN Scanner

minînd atent respirația, putem evidenția un ritm respirator tip Biot, care vestește sfîrșitul apropiat.

În unele cazuri, coma nu este atît de liniștită. Pe fondul calm al unui somn profund poate apărea o stare de excitație, bolnavul aruncă mîinile și picioarele, caută să se ridice, să spună ceva. Alteori apar tresăriri musculare, sughiț, trismus, convulsia unei jumătăți a corpului și, extrem de rar, accese epileptiforme. Coma este însoțită adesea de retenție sau incontinență de urină și materii fecale și de meteorism. Pulsul, la început bradicardic, devine spre sfîrșit tahicardic. Mulți bolnavi încheie coma cu o bronhopneumonie sau cu sîngerări gastrointestinale fatale.

Scanned with OKEN Scanner

INSUFICIENȚA HEPATICĂ ACUTĂ

Insuficiența hepatică acută se deosebește de cea cronică prin apariția brutală a sindromului de decompensare hepatică, prin alterări grave — morfologice și funcționale — ale ficatului, prin pregnanța extremă a tabloului clinic și prin evoluția foarte rapidă spre comă hepatică, de multe ori terminală.

Din acest punct de vedere, forma sa cea mai caracteristică este atrofia galbenă acută a ficatului, descrisă magistral, acum o sută de ani, de Rokitansky și Freriks și foarte bine conturată clinic atunci cînd însoțește hepatitele acute, toxice sau infecțioase. Unii preferă denumirea de distrofie acută a ficatului, pentru că atrofia nu apare în toate cazurile și pentru că, de fapt, micșorarea ficatului nu se datorește atrofiei, ci este urmarea ei. Deși acest termen ar fi exact, oglindind destul de fidel procesul anatomopatologic, credem că este mai bine să fie păstrată denumirea de atrofie acută, pentru a nu se crea confuzii cu alte distrofii. Atrofia, însă, să nu fie înțeleasă *stricto sensu*, ca privind scăderea dimensiunilor organului, ci ca expresia proceselor de necroză difuză a întregului parenchim hepatic.

Termenul de necroză acută difuză, întrebuințat în literatura anglo-saxonă, ar orienta just sensul leziunilor, exprimînd mai real procesul patologic. Din păcate însă, nu se poate aplica în mod univoc decît numai pentru acele cazuri în care avem certitudinea aspectului histopatologic. Vechea denumire de icter grav, introdusă de școala franceză, este desuetă, deoarece sînt foarte multe ictere care evoluează grav fără substratul morfologic al atrofiei acute, tot așa cum există cazuri de atrofie acută

Scanned with OKEN Scanner

care evoluează fără icter. La fel de perimată este și denumirea de „hepatoliză" stabilită de Ehrmann în 1922, noțiune care nu are totdeauna același echivalent histopatologic, precum și cea de „colemie", rezultată dintr-o interpretare patogenică azi părăsită. Din ce în ce mai rar se întrebuințează termenul de „hepatargie" introdus de Hoppe-Seyler, Quincke și Bergmann, deoarece acesta nu exprimă decît un aspect unilateral : prăbușirea funcțională a ficatului.

Insuficiența hepatică acută apare însă, nu numai în acele afecțiuni în care se poate pune în evidență toată gama alterărilor degenerative pînă în stadiul de atrofie, respectiv necroză acută difuză. Uneori, leziunile nu sînt atît de caracteristice și nu se pot raporta în mod unitar la nivelul structurii și infrastructurii, de aceea tulburările grave trebuie puse pe seama decompensării bruște a ficatului, cu sau fără leziuni anatomice caracteristice. Gravitatea sindromului depinde în primul rînd de gradul de întindere a leziunilor biochimice și (sau) morfologice în tot parenchimul hepatic și mai puțin de gradul alterărilor infrastructurale la un număr restrîns de celule.

I. ETIOLOGIE

Factorii etiologici sînt foarte diferiți. Enumerarea lor ar implica un rapel memorialistic cuprinzînd aproape toate bolile hepatobiliare și numeroase afecțiuni extrahepatice. De la început trebuie menționat faptul că dacă, în unele cazuri extrem de rare, insuficiența hepatică acută se suprapune fără nici un motiv aparent, deci în lipsa unor factori agravanți, pe o afecțiune acută sau cronică a ficatului, iar uneori apare *d'emblée*, de cele mai multe ori, se pune în evidență existența unor agenți nocivi adjuvanți, care acționează în același timp. Schematizînd circumstanțele etiologice, insuficiența hepatică acută poate apărea în următoarele împrejurări :

1. **Hepatopatii acute.** Insuficiența hepatică acută apare, de regulă, în urma instalării atrofiei acute sau subacute a ficatului. Aceste complicații survin, în primul rînd, în cursul hepatitei epidemice, apoi în evoluția altor boli icterigene, ca : febra galbenă, febra recurentă (forma

indiană), boala Weil etc. Ea se mai întîlnește și în alte hepatite acute microbiene sau infecții ale ficatului, căilor biliare sau venei porte : colangiohepatite acute, empiem vezicular, tromboze ale venei porte, pileflebite etc. Unele boli infecțioase generale, ca septicemiile, flegmoanele difuze, febra tifoidă, reumatismul poliarticular acut, osteomielitele cronice ș.a. pot contribui la dezvoltarea unei atrofii acute hepatice (135, 140, 12).

Frecvența cea mai mare a atrofiei acute a ficatului o întîlnim în cursul hepatitei epidemice. Factorii care prezidează la declanșarea acestei complicații extrem de grave, privită ca „a doua boală" (12), sînt de ordin virologic și general. În ceea ce privește tipul de virus, considerăm că în trecut s-a exagerat cînd se incrimina un tip particular de virus. Cercetările din ultimul timp sprijină ideea exacerbării — în anumite condiții particulare — a virulenței tipurilor cunoscute de virus. Așa se explică numărul mare de atrofii acute în epidemia de hepatită epidemică din 1929 din Suedia. Factorii de ordin general se referă la foarte multe cauze predispozante. Între acestea, nu trebuie neglijată scăderea rezistenței generale și hepatice, pentru aceasta pledînd „epidemiile" de atrofie acută a ficatului apărute în focarele de hepatită epidemică din timpul celui de al doilea război mondial sau cele de după război. Din numărul total al hepatitelor epidemice, la Basel, în 1954, atrofia acută a ficatului a fost întîlnită la 20% din cazuri (213).

În determinismul atrofiei acute hepatice apărută pe fondul unei hepatite epidemice sau de altă natură trebuie să se țină seama de o serie de factori adjuvanți, cum ar fi : sensibilizarea terenului în sens hiperergic, angine, diferite infecții, ingestia de alcool sau de alte substanțe hepatotoxice, tuberculoză, sifilis, febră paratifoidă, scarlatină, gastroenterocolite, colecistopatii, angiocolite, afecțiuni ginecologice, insuficiență cardiacă, ulcer duodenal, hipertiroidism, carențe alimentare, toxicoză gravidică (154).

2. **Hepatopatii cronice și traumatisme.** Atrofia acută a ficatului se poate suprapune pe o ciroză hepatică. Uneori ciroza rămîne mută și doar la necropsie se constată coexistența cirozei cu atrofia acută (135). S-au mai citat

Scanned with OKEN Scanner

cazuri de atrofie acută în evoluția cancerului hepatic, ficatului de stază (necroza hepatică neinflamatoare a lui Oertel) sau obstrucțiilor litiazice incomplete. Carențele alimentare, în special de proteine, constituie factori adjuvanți frecvent întîlniți în geneza unora dintre atrofiile acute hepatice din perioada războiului (în special în lagăre, și din perioada lipsurilor care au urmat după aceea în numeroase țări. Aceste carențe nutritive pot genera prin ele însele atrofii acute sau subacute (dovada o dau leziunile de necroză din caşexiile de inaniție), însă, de regulă, carențele alimentare intervin prin scăderea rezistenței organismului la diferiți agenți și prin fragilizarea ficatului (117).

În sfîrșit, s-au observat atrofii acute cu necroze difuze după traumatisme ale abdomenului sau după leziuni ale ficatului prin arme de foc (12).

3. **Hepatite toxice.** Din fericire, atrofiile acute prin substanțe toxice sînt din ce în ce mai rare. Dintre toxicele hepatice care pot provoca o distrucție masivă a parenchimului hepatic, citățm :

a) *toxice organice* : cloroformul, tetraclorura de carbon, tiocianații, D.D.T., veninul de cobra, mercurocromul, trinitrotoluenul, clorura de etil, dinitrofenul, tetracloretanul, insecticidele fosforate sau pe bază de hidrocarbonate clorate, anticolinesterazicele (Ekatox), antifungicele (brombenzen) ;

b) *toxice anorganice :* sărurile de aur și seleniu, beriliul, compușii arsenicali și ai antimoniului, fosforul, plumbul, manganul etc. ;

c) *medicamente* : *Filix mas,* tripaflavina, avertina, sintalina, tiouracilul, cincofenul, A.C.T.H.-ul, sulfamidele, antibioticele cu spectru larg, butazolidina etc. ;

d) *toxice alimentare* : ciuperci ca *Amanita phaloides,* intoxicații alimentare, alimente contaminate cu antifungice toxice ;

e) *agenți fizici* : razele X, substanțele radioactive (P, toriul etc.).

Producerea leziunilor necrotice și apariția atrofiei acute sînt condiționate de natura toxicului și de sensibilitatea individului. În cazul în care substanțele toxice sînt aparent nenocive pentru indivizii nesensibilizați, dar de-



clanșează instalarea brutală a necrozelor celulare, se pune problema unui mecanism alergic (215). Printre factorii care favorizează acțiunea substanțelor toxice, citâm : 1) sarcina cu hiperemezis, prin care se produce spolierea crganismului de substanțe nutritive ; 2) diferite boli din antecedente ; 3) existența unei hipoxii hepatice (staza venoasă congestivă, ischemia spastică, prăbușirea tensiunii arteriale) ; 4) afecțiuni intestinale bacteriene (efectul toxicului se reduce după administrare de aureomicină) ; 5) asocieri chimico-bacteriene ; 6) acțiunea anterioară a altor toxice (alcool) ; 7) hipertiroidismul ; 8) emoțiile ; 9) starea de nutriție a individului ; 10) lipsa de proteine, în special de metionină, cistină, asociate cu carențe vitaminice.

4. Hepatopatii alergice. Este un fapt de observație clinică bine cunoscut că în unele boli alergice (boala serului, alergii alimentare sau medicamentoase) ficatul poate reprezenta unul din „fragmentele de șoc" (112, 209). În unele cazuri, însă, de atrofie acută cu debut fulgerător și evoluție supraacută (adevărate catastrofe hepatice) se poate face o analogie cu alte stări de distrucție celulară masivă specific alergice, cum ar fi agranulocitozele și trombocitopeniile acute, ceea ce presupune că ficatul poate fi și „organul principal de șoc" (112). Schmengler (209) a cules următoarele cazuri de hepatopatii alergice tipice :

Meesen și Merkel au descris cazul unui bolnav, care, după a doua injectare de vaccin T.A.B., a făcut o atrofie acută hepatică, iar la examenul necropsic s-au pus în evidență necroze difuze celulare alături de noduli tifici caracteristici. Sunner comunica un caz asemănător la o fetiță de 8 ani, căreia, fără să se știe că suferea de un astm alergic față de ser de cal, i s-a administrat ser de cal imunizat ; ea a decedat cu fenomenele unei atrofii acute (confirmată la autopsie) după prima injecție de ser. Dean citează moartea unui soldat prin atrofie acută hepatică după a doua injecție de ser antitetanic, iar Siegmund comunică un caz aproape identic. Asemenea exemple au mai fost aduse de Lupu și colab., Kaege, Katsch, Card și colab., Eickhoff, la care aspectele histologice erau, fie de inflamație seroasă, fie de necroză difuză.

Scanned with OKEN Scanner

Cazul personal al lui Schmengler este însă cel mai caracteristic. Era vorba despre o pacientă alergizată față de pește, care, după o abstinență de 3 ani, consumînd din nou acest aliment, a prezentat imediat o urticarie generalizată, iar în zilele următoare un icter care s-a agravat progresiv, bolnava decedînd în ziua a 3-a prin comă hepatică. La necropsie s-a pus în evidență aspecte de atrofie galbenă a ficatului, cu leziuni cirotice și inflamații seroase.

Noi am comunicat un caz foarte asemănător la un individ alergizat la raci (89). Știind că este alergizat, s-a abținut să mai consume raci timp de 2 ani, dar cu ocazia unui festin, după ce a ingerat o mare cantitate de alcool, a consumat din nou raci. Peste noapte a apărut în mod exploziv o urticarie generalizată, extrem de pruriginoasă, iar în ziua următoare s-a instalat un icter franc. Spre seară a intrat în comă hepatică fatală. Examenul necroptic a arătat leziuni caracteristice de atrofie acută a ficatului.

În unele cazuri, tabloul clinic nu este atît de grav și se remite spontan, nedepășind faza de „hepatită seroasă", de „edem hepatic exploziv" sau de „urticarie a ficatului", noțiuni de fapt identice (153).

5. **Cauze incerte.** Uneori insuficiența hepatică acută pe fond de atrofie acută sau subacută se declanșează în plină sănătate aparentă, fără semne premonitorii sau apare în cursul unor afecțiuni anodine. În aceste cazuri, o anamneză condusă cu pricepere descoperă însă suferințe mai vechi ale ficatului, eventual o infecție virotică (135).

II. FRECVENȚĂ

Statistici pe loturi mari demonstrează o creștere a incidenței atrofiei acute față de primele trei decenii ale acestui secol. Creșterea este explicată prin larga răspîndire a hepatitei epidemice (0,2—1% din cazuri), prin utilizarea în terapeutică a unor substanțe hepatotoxice, precum și datorită epidemiilor cu răspuns hepatic din ultimul război mondial.

Sindromul este mai des întîlnit la femei între 30 și 60 de ani, în special la menopauză (140). Frecvența sezo-

nieră este discutabilă. Bergstrand, bazat pe epidemia de atrofie acută a ficatului apărută în Suedia în 1928, afirmă că afecțiunea este mai frecventă vara, în timp ce alții leagă incidența maximă de sezonul rece.

III. PATOGENIE. HISTOGENEZĂ

1. **Hepatite acute.** În insuficiența hepatică acută din hepatita virală, secvențele patologice se desfășoară ca în necroza experimentală, ceea ce a făcut pe unii să afirme că atrofia acută nu este decît gradul extrem și difuz al necrozelor celulare și că hepatita epidemică ar fi de fapt o atrofie acută „în miniatură" (72).

În faza inițială nu se poate stabili cu certitudine tipul leziunilor principale, chiar dacă la început se observă o proliferare și degenerare a celulelor Kupffer, asociate cu procese capilaritice și nu se poate trage în mod cert concluzia că leziunile inițiale apar la nivelul endoteliului capilar, deci acolo unde — în mod ipotetic — s-ar produce primul contact al virusului cu structura ficatului. Se poate afirma chiar contrariul, că virusul acționează în primul rînd asupra celulei hepatice, iar modificările inițiale ale celulelor Kupffer nu sînt altceva decît expresia reactivității și plasticității elementelor reticulohistiocitare. În celulele Kupffer apare o multiplicare a prelungirilor celulare, înmulțirea microvililor, creșterea cantității de lizozomi, apariția veziculelor și vacuolelor cu conținut crescut în pigment feric.

Mai tîrziu apar alterări ale celulei hepatice, care sînt obiectivate prin transformarea veziculară a reticulului endoplasmic și reducerea impresionantă a numărului de granule de ribonucleoproteine. Mai tîrziu apar tumefieri ale mitocondriilor, cu pierderea crestelor, clarificarea matricei și demascarea membranei de fosfolipide, ca în necrozele experimentale.

O dată cu leziunile mitocondriale sau chiar înaintea lor se produc ruperi ale lizozomului, scade capacitatea de fosforilare oxidativă și mai ales de oxidare a lipidelor, care se depun sub formă de granule în protoplasmă. Treptat, se instalează sindromul de citoliză și apoi de citonecroză, care urmează în linii generale aspectul morfologic din

Scanned with OKEN Scanner

hepatita necrotică experimentală. Prezența de incluziuni virotice în protoplasmă și nuclei arată că aceste modificări sînt în mare parte determinate de acțiunea nocivă a virusului asupra celulei hepatice. S-ar putea ca necroza hepatică difuză și acută, care este semnatara anatomopatologică a atrofiei acute a ficatului, să fie urmarea unor proprietăți particulare ale virusului, în sensul creșterii virulenței lui sau al unei reacții de apărare scăzute a ficatului.

Trecerea spre atrofia acută hepatică ar putea fi precipitată prin factori autoalergici. Argumentele de pînă acum nu susțin însă această supoziție și se pare că asocierea fenomenelor alergice care apar în cursul unor atrofii acute nu are o legătură cauzală cu momentul distrugerilor celulare, deși urticaria, purpura, rashurile etc. apar în proporție de 55—90% (112). Diferența între o atrofie acută și una subacută ar consta, în ultimă instanță, în gradul de întindere a leziunilor și de potențialul de apărare-adaptare a ficatului, care oprește și localizează procesul printr-o regenerare celulară masivă.

2. **Hepatite toxice.** În cazurile publicate de insuficiențe hepatice acute prin toxice hepatotrope se observă că leziunile celulare nu sînt specifice, avînd numeroase puncte comune cu distrofiile de alte etiologii, ele apărînd la diferite noxe, ceea ce întărește și mai mult presupunerea că celula hepatică nu reacționează specific la diferiți agenți etiologici, avînd posibilități reactive relativ stereotipe. Într-adevăr, examenul histologic, ca și cel electronooptic, arată procese foarte asemănătoare cu cele din hepatita virotică : modificări ale reticulului endoplasmatic, mitocondriilor și lizozomului, precum și sărăcirea celulei hepatice în difosfopiridinnucleotide, glicogen, coenzimă A etc.

Astăzi se concepe că acțiunea directă a toxicului nu este singurul factor în producerea atrofiei hepatice, că intervine sigur și terenul sensibilizat la acțiunea toxicului. În cele 11 cazuri letale publicate în ultimul timp și datorite atrofiei acute a ficatului după „hipersensibilizarea“ acestuia la anumite medicamente hepatotoxice (sulfonamide, cincofen) se sugerează intervenția unui mecanism alergic. Totuși, faptul că nu s-a pus în evidență

Scanned with OKEN Scanner

complexul proteină-medicament în celula hepatică lasă deschisă posibilitatea efectului toxic direct, legat de toleranța individuală, inhibarea activității unor enzime sau eventual coincidența cu hepatita virală. În intoxicațiile cu fosfor și cu ciuperci, instalarea leziunilor apare mai tîrziu, spre deosebire de leziunile din intoxicațiile cu cloroform sau cu tetraclorură de carbon, care survin precoce. Secvența modificărilor patologice este ca și cea din atrofia acută hepatică.

3. Colestaza. Tabloul clinic și morfologic al insuficienței hepatice acute se instalează rareori în colestazele prelungite. De regulă, regurgitarea bilei, fie direct prin celula hepatică, fie prin spațiul intercelular, provoacă leziuni degenerative în teritoriul port și în ramurile de origine ale venelor suprahepatice. Ca și în colestaza experimentală, celulele hepatice prezintă pinocitoze, distrugeri ale microvililor care privesc înspre polul excretor al celulei hepatice, iar în celulele Kupffer se găsesc incluziuni biliare sau chiar lizozomi încărcați cu feritină (5, 19). Leziunile nu ajung la stadiul de necroză difuză de coagulare decît dacă se suprapun accidente infecțioase sau alergice. În unele cazuri, foarte rare, apariția unei insuficiențe hepatice acute manifestată prin fenomene comatoase poate fi atribuită unor leziuni biochimice extinse prin paralizarea sistemelor enzimatice.

4. Hepatopatii alergice. O situație particulară și de interes doctrinar, în care discuțiile sînt departe de a fi încheiate, o reprezintă insuficiența hepatică acută provocată prin procese alergice, imunologice. Cercetările histopatologice au demonstrat în cazurile oarecum tipice de atrofie acută declanșată de fenomene alergice că leziunile acute îmbrăcau, fie aspectul local al inflamației seroase (inflamație incompletă provocată de reacția antigen/anticorp la nivelul capilarelor în special), fie sub forma reacțiilor inflamatoare necrozante. Ultimul tip intră în grupul alergiilor lezionale, ca fenomenul Arthus caracterizat prin leziuni distructive rar necrotice în ficat sau ca fenomenul Shwartzman, caracterizat prin leziuni hemoragice, necroza celulară în spațiul port, trombi eozinofilici în vena centrolobulară și trombi fibrinoși în venele suprahepatice. Calea prin care se ajunge la modificările morfologice de

Scanned with OKEN Scanner

tipul inflamației seroase sau al fenomenelor Arthus și Shwartzman este încă necunoscută. Se acceptă două mecanisme : fie prin lezarea directă a parenchimului hepatic (mai puțin probabilă), fie prin intermediul unui releu imunologic sistem nervos-factori circulatori (153).

5. **Ciroze hepatice.** Criteriul anatomopatologic de recunoaștere a suprapunerii unei insuficiențe hepatice acute peste procesul cirotic ar fi, după Bockus (25), necroza difuză simultană a parenchimului și endoteliului capilar și modificările vasculare. Se întîmplă adesea ca ciroza să nu fie decît un diagnostic anatomopatologic pus cu ocazia autopsiei celor decedați cu diagnosticul de necroză hepatică acută.

6. **Distrofii nutriționale.** La unii pacienți morți prin distrofii grave de inaniție și carențe nutritive s-au găsit la necropsie aspecte de atrofie acută a ficatului. S-au înregistrat hemosideroze generalizate și depuneri de lipofuscină în ficat. Hinsworth (117), care a produs experimental necroze hepatice difuze acute în urma carențelor dietetice, a denumit acest tip de leziune hepatică parenchimatoasă „hepatită trofopatică", considerînd-o de fapt ca o hepatoză.

7. **Distrofii de sarcină.** Uneori, la gravide, chiar în lipsa hepatitei virale se poate instala insuficiența acută a ficatului, de obicei în sarcinile complicate cu eclampsie, afecțiune care determină ea însăși leziuni hepatice. Leziunile se caracterizează prin intumescență tulbure, hemoragii, infarcte și se poate ajunge chiar la aspectele atrofiei acute. În cursul eclampsiei, diagnosticul de atrofie acută este extrem de dificil, uneori imposibil.

IV. ASPECT CLINIC

Caracteristicile clinice ale insuficienței hepatice acute constau în instalarea bruscă la un hepatic a fenomenelor nervoase grave, a febrei, accentuarea sau diminuarea icterului, apariția anorexiei, accelerarea pulsului, instalarea spontană a hemoragiilor și evoluția rapidă spre exitus.

1. **Debutul.** În hepatopatiile acute și cronice, trecerea spre atrofia acută a ficatului este marcată prin accentuarea senzației de boală, inapetență pînă la anorexie,

tendință de capriciozitate, apatie, cefalee, insomnii sau somnolență, grețuri și deseori dureri surde în hipocondrul drept. Alteori, de la început, bolnavul prezintă anorexie completă, la care se asociază un meteorism din ce în ce mai accentuat și crize hepatalgice de mare intensitate (115). Debutul poate fi de multe ori brutal, icterul se accentuează sau, dimpotrivă, pălește (25), bolnavul are frisoane cu ascensiune termică mai mult sau mai puțin bruscă, însoțită de curbatură, rahialgie, cefalee și diaree (168). În aceste cazuri, starea generală — cu prostrație, fenomene dispeptice, buze și limbă arse — sugerează o febră tifoidă. Starea generală se alterează rapid sau lent : faciesul, la început schițează, apoi conturează net masca hepatică, căreia icterul și anemia îi dau o nuanță murdară și uscată destul de greu de descris (115). Respirația devine tahipneică amintind respirația Kussmaul cu un miros caracteristic de foetor hepatic. În statistica lui Székely și colab., care au urmărit 74 de cazuri, foetorul hepatic a lipsit la un număr de 17 bolnavi (227).

Accentuarea simptomelor fundamentale ale bolii de bază poate marca debutul clinic al necrozei hepatice, înmulțirea bruscă a steluțelor vasculare, întinderea eritemului maculos al pielii, carminarea și depapilarea limbii, înlocuirea bradicardiei prin tahicardie, instalarea bruscă a unui sindrom hemoragipar manifestat prin : purpură, gingivoragii și epistaxis. Ceea ce caracterizează atrofia acută a ficatului este faptul că dacă la început impresia clinică de gravitate nu este totdeauna convingătoare, în scurt timp ea devine evidentă (129). Siguranța diagnosticului o dă apariția bruscă a simptomelor neurologice de ordin ataxo-adinamic, care de obicei predomină de la început. Bolnavul devine repede confuz, agitat, delirant sau cade într-o stare de adinamie profundă. În scurt timp se instalează rigiditatea extrapiramidală cu semnul țevii de plumb sau al roții dințate și apare tremurătura ritmată a mîinilor.

Investigația funcțională a ficatului, coroborată cu datele clinice, ne poate orienta asupra probabilității trecerii unei hepatopatii acute în atrofie acută a ficatului (38, 59). Cele mai caracteristice sînt :

— scăderea bruscă sau continuă a diurezei ;

Scanned with OKEN Scanner

— creşterea numărului leucocitelor ;
— valori foarte ridicate ale transaminazelor sau altor enzime serice (inconstant) ;
— la examenul polarografic, unda catalitică este caracteristică, obţinîndu-se în medie valori de 13 mm (Székely) ;
— scăderea bruscă a lipemiei totale (normal 636—693 mg%) şi a raportului colesterol esterificat/colesterol liber (sub 0,5) ;
— reducerea progresivă a serinelor ;
— diminuarea protrombinei şi a colinesterazei serice ;
— creşterea constantă a bilirubinemiei, scăderea fibrinogenului şi a V.S.H. ;
— tulburarea metabolismului acizilor aminaţi, a polipeptidelor şi a corpilor cetonici ;
— tulburarea reglării mecanismului de glicogenogeneză-glicogenoliză şi tulburarea volumului sanguin.

În unele cazuri, atrofia acută a ficatului se instalează chiar în faza de debut a hepatitei epidemice, dominînd de la început tabloul clinic, iar icterul este discret sau chiar absent (206). Alteori, în cazurile *d'emblée*, simptomatologia debutului este supraacută, iar icterul nu apare decît după două-patru zile sau mai tîrziu. Nu trebuie neglijat faptul că de multe ori debutul atrofiei acute este şi sfîrşitul bolii. În cazurile fulgerătoare, întreg tabloul clinic se instituie în cîteva ore, atît de repede încît moartea împiedică apariţia icterului (precum şi precizarea diagnosticului clinic).

2. **Perioada de stare.** În perioada de stare apar semnele caracteristice ale atrofiei acute a ficatului.

a) *Simptome abdominale şi hepatosplenice.* Dacă în faza de debut există de regulă o hepatomegalie, de multe ori ignorată sau greşit interpretată (pusă pe seama afecţiunii de bază), în perioada de stare, ficatul începe să scadă, uneori atît de repede, încît nu-l mai putem palpa de la vizita de dimineaţă pînă la cea de seară. Diminuarea volumului ficatului este mai greu accesibilă palpării, de aceea va trebui să ne sprijinim mai mult pe delimitarea matităţii hepatice şi în special a limitei lui inferioare. Uneori, din cauza aerocoliei foarte pronunţate, care disimulează marginea infe-

Scanned with OKEN Scanner

rioară a ficatului, acesta nu este percutabil. Delimitarea se poate face, eventual, prin manevra gratajului *(scratch test)*. Eppinger (72) recomandă percuția în decubit lateral stîng, iar Lauda (135), percuția posterioară în regiunea lombară. De multe ori, ficatul e atît de mic, încît este greu de identificat clinic, dimensiunile lui putînd fi apreciate numai la examenul necroptic. Ficatul este adesea dureros, mai ales la început, durerile putînd imita o colică biliară, ceea ce poate întîrzia stabilirea diagnosticului. De multe ori, durerea este difuză și greu de definit, localizată în regiunea ficatului, în flancul drept sau în regiunea lombară (140). Splina este de obicei mărită la percuție, dar numai foarte rareori palpabilă, amintind splenomegaliile moderate din marile infecții (16). Székely și colab. au întîlnit splenomegalie în proporție de 81% (227).

Ascita, întîlnită mai ales în cazurile cu evoluție mai torpidă, este de obicei în cantitate mică sau moderată și este greu decelabilă clinic, fiind mai frecvent descoperită la necropsie (135, 140). Uneori, ascita este acompaniată de hidropericard. Anorexia devine completă și fenomenele dispeptice se accentuează, pe prim plan stînd meteorismul dureros cu caracter colicativ. Apar apoi grețuri însoțite sau nu de vărsături cu caracter central. Diareea este frecvent întîlnită în special în etapa finală.

b) *Simptome cutanate*. Sînt dominate de icter, care este prezent în majoritatea cazurilor (154). Coloratia icterică este variabilă : uneori îmbracă aspectul icterului florid, alteori este moderată și însoțită de colurie discretă și urobilinogenurie intensă. În unele cazuri, icterul lipsește tot timpul bolii. Ceea ce caracterizează icterul este faptul că, pe măsură ce boala progresează și se apropie de sfîrșitul letal, intensitatea sa scade, ceea ce constituie un argument hotărîtor pentru diagnostic (245). Pălirea icterului nu se întîlnește în toate cazurile ; de multe ori el se menține sau chiar se accentuează, prezentînd fluctuații de intensitate. În cazurile urmărite de Székely și colab., icterul s-a intensificat la 72,9% din cazuri (227).

Lipsa icterului în tot timpul bolii sau diminuarea intensității lui spre sfîrșit este explicată, fie prin lipsa secreției pigmentare (hipocolie sau acolie secretorie), fie

Scanned with OKEN Scanner

prin lezarea concomitentă a celulelor Kupffer, ceea ce face ca în loc de bilirubină să ia naștere bilifuscină și mezobilifuscină (72), fie prin prăbușirea completă a funcției hepatice, deci și a metabolismului bilirubinei (hepatargie). Trebuie făcută remarca semnificativă că icterul evoluează fără prurit, iar dacă acesta există este foarte discret, în raport direct cu gradul concentrației acizilor biliari în sînge. La începutul bolii, bila este hipercromă, devine apoi din ce în ce mai puțin colorată, iar în fazele avansate lipsește complet sau este tulbure, cu multe leucocite.

Uneori, se observă edeme ale feței și extremităților inferioare, alteori acestea rămîn oculte. Edemele discrete sau manifeste se datoresc creșterii permeabilității capilare. Această hiperpermeabilitate capilară dovedită în mod sigur atît de noi, cît și de alți autori (88, 241), nu are încă o explicație fiziopatologică satisfăcătoare. Cercetări mai recente cu ajutorul imunofluorescenței au demonstrat existența anticorpilor și se pune astfel problema unei reacții imunologice, deși aceasta nu poate fi dovedită în toate cazurile.

Icterul se întovărășește spre sfîrșitul bolii de anemie, care modifică aspectul tegumentelor, dîndu-le un colorit murdar. Anemia este secundară hemoragiilor sau mielotoxicozei, dar nu poate fi negată nici intervenția unui factor autoimun. Uneori se pot întîlni, dimpotrivă, poliglobulii (140), iar rezistența globulară poate fi crescută (72).

Deși nu în toate cazurile, dar în mod frecvent, se observă o înmulțire a erupțiilor cutanate, ca expresie a agravării insuficienței hepatocelulare. Steluțele vasculare pot apărea exploziv, „peste noapte", fiind acompaniate de alte modificări cutanate caracteristice insuficienței hepatice cronice. Între acestea, cele mai importante sînt : eritemele palmare și plantare, petele maculoase ale pielii localizate deasupra rădăcinii nasului, pe arcadele frontale și pe obraji, eriteme și mici pete roșii care persistă la vitropresiune (Kalk). După ieșirea din insuficiența hepatică acută, în regiunile eritematoase rămîne o piele cu aspect de „bancnotă". Steluțele vasculare, chiar dacă

Scanned with OKEN Scanner

diminuează ca intensitate și ca număr, persistă o perioadă de timp.

Alte manifestări cutanate sînt exantemele, formațiunile asemănătoare cu eritemul nodos și *rash*-urile de tip alergic sau morbiliform (12, 38). Exantemul nu este altceva decît manifestarea cutanată a capilarodilatației generalizate care dă nuanța rubinie a icterului parenchimatos (130). Dilatația interesează porțiunile arteriolare ale capilarelor, în timp ce arteriolele propriu-zise și venulele rămîn contractate. În formele grave, cu icter intens, se pot produce ruperi ale piesei intermediare și apariția de fenomene purpurice spontane sau provocate de un garou, ceea ce a făcut pe Hoerster (122) să tragă în mod pripit concluzia că în determinismul sindromului purpuric ar interveni creșterea acizilor biliari în sînge. După Bergmann (20), trăsătura comună patogenică a edemelor și fenomenelor cutanate ar fi leziunile capilare. Sindromul hemoragic nu poate fi însă explicat numai prin leziuni ale pereților vasculari, ci intervine deopotrivă scăderea protrombinei, fibrinogenului și factorului VII, pe care ficatul nu le mai poate sintetiza, precum și factorii trombocitari sau fibrinolitici declanșați prin leziunile grave hepatice și hipersplenism. Paralel cu gravitatea stării generale, tendința la hemoragie se accentuează ; epistaxisul și gingivoragiile, mai puțin frecvente în prima fază, se repetă ; și mai rar pot surveni hematemeze abundente, melene sau hemoptizii, care uneori încheie tabloul dramatic al necrozei hepatice difuze.

Modificările mucoasei bucale și ale limbii sînt destul de expresive. Pe lîngă starea carminată a buzelor și mucoasei jugale, în evoluția atrofiei acute a ficatului se produc modificări caracteristice ale limbii. Aceasta este netedă, roșie-zmeurie, de tip atrofic și fără depozite. După Kalk (130), trecerea de la limba roșie-cenușie cu depozite, caracteristică hepatitei acute forma obișnuită, la limba netedă și roșie intensă este tipică pentru atrofia acută hepatică. Fenomenul se inversează o dată cu revenirea din atrofia acută.

c) *Simptome generale.* Starea de toxicoză generalizată, pe fondul tulburărilor grave degenerative

Scanned with OKEN Scanner

de la nivelul ficatului, se exprimă clinic prin simptome foarte proteiforme.

Temperatura este crescută sau foarte crescută. Ea poate diminua pe măsură ce boala progresează și în unele cazuri se observă hipotermia descrisă altădată de Hanot. Febra nu este obligatorie, o parte din cazuri evoluînd afebril. După Beckmann, (12) ar lipsi de cele mai multe ori. Ea este însă constant întîlnită în faza preagonică, atingînd uneori valori pînă la 42° (20). Lichtmann (140) explică această hiperpirexie prin procesul de necroză, prin infecții gastrointestinale, pancreatite acute sau subacute și bronhopneumonii cu evoluție torpidă ; eventual, infecții hepatocolicistice secundare. În general, apariția ascensiunilor mari febrile coincide cu aceea a semnelor cerebrale (168).

Astenia musculară este, pe lîngă anorexie, una dintre simptomele cardinale. Interpretarea sa patogenică este foarte variată. Se acordă importanță următorilor factori : *a)* tulburărilor neuromusculare consecutive diminuării activității colinesterazei sau afectării directe a sinapsei neuromusculare, *b)* insuficienței corticosuprarenaliene (96), *c)* tulburărilor metabolismului glucidic în sensul acumulării acidului lactic, *d)* retenției de sodiu în ficatul necrotic, *e)* avitaminozei E, urmată de distrofii musculare.

Pulsul scade în intensitate și se accelerează, uneori rămînînd însă nemodificat. Tahicardiile mari, mai ales atunci cînd temperatura nu este prea ridicată, au, în general, un prognostic grav. Este destul de caracteristică pentru atrofia acută a ficatului din hepatitele virotice trecerea de la bradicardie la tahicardie. Tensiunea arterială scade, bătăile inimii schițează un ritm pendular sau fetal, iar zgomotele cardiace devin surde.

Respirația este tahipneică, cu miros caracteristic. În cazurile mai avansate se instalează o dispnee de origine toxică de tip Kussmaul sau de origine cardiacă, avînd caracterul unei respirații Cheyne-Stokes.

d) *Simptome renale.* Sub influența factorilor etiologici, în special în cazurile de atrofii acute posttoxice (tetraclorură de carbon, fosfor, cloroform, apiol) sau postinfecțioase (leptospiroză, febră galbenă, septicemii), se produc leziuni concomitente hepatice și renale, reali-

Scanned with OKEN Scanner

zînd așa-numita hepatonefrită toxiinfecțioasă. Sindromul se caracterizează prin simptomatologia cvasicompletă a rinichiului de șoc, cu anurie și insuficiență renală acută. Tabloul clinic a fost realizat experimental de Grollmann (107).

Suferința renală cea mai frecvent întîlnită în cursul atrofiei acute a ficatului — în diferite grade de exprimare — este așa-numitul sindrom hepatorenal (nefroză biliară, nefroză colemică). Mecanismul patogenic nu este complet clarificat. După Gömöri, sindromul s-ar datori pierderilor electrolitice importante, mai ales a sodiului, ceea ce antrenează o diminuare a filtrației glomerulare. Există însă argumente care pledează pentru efectul toxic al produșilor de autoliză hepatică asupra celulelor tubulare (239). Alții postulează acțiunea heteroproteinelor, a aminoacizilor excretați în exces prin urină sau a bilirubinei asupra tubilor, fie prin efect toxic direct, fie prin favorizarea efectelor toxice ale altor substanțe (65). La acești factori ar contribui tulburările circulatorii cu ischemie renală prin exces de V.D.M., prin reflex Trueta sau prin iritația neurovegetativă de tip Reilly (174).

Nu se poate face o corelație între gradul alterărilor hepatice și intensitatea sindromului hepatorenal. În formele ușoare, tabloul clinic se reduce la oligurie cu hipostenurie, fără retenție azotată, iar în formele grave, tabloul este de insuficiență renală acută, cu oligurie brusc instalată, hipostenurie prelungită și retenție azotată.

e) *Simptome neuropsihice.* Pe măsură ce afecțiunea se agravează, bolnavul dă semne de suferință a sistemului nervos central, care cresc treptat în intensitate, atingînd apogeul în coma hepatică. În general, fenomenele neuropsihice sînt mai puțin polimorfe decît cele din insuficiența hepatică cronică.

Patogenia fenomenelor neuropsihice, inclusiv a comei hepatice din atrofia acută a ficatului, se pare că recunoaște mai mult o cauză intrinsecă prin alterarea ficatului *(Leberzerfall)* și mai puțin una prin ocolirea ficatului *(Leberausfall)*. Pe primul plan ar sta autointoxicația cu produși toxici ai distrucției hepatice, în special polipeptide. Amoniacul rămîne pe al doilea plan. Ca urmare a autolizei parenchimului hepatic se produc fenomene com-

Scanned with OKEN Scanner

plexe care interesează toate liniile metabolismului intermediar, rezultînd continuu substanțe toxice, care, nemaifiind neutralizate, provoacă o răsturnare completă a homeostaziei prin modificarea constantelor fizico-chimice ale organismului și a echilibrului său biochimic (20). Dispariția rapidă a parenchimului hepatic creează condiții pentru instalarea brutală a lipsei funcționale a ficatului, ca în hepatectomia experimentală (28). Privită din acest punct de vedere, patogenia fenomenelor neuropsihice ar avea multe trăsături comune cu cele din insuficiența hepatică cronică decompensată, totuși lipsește varietatea și polimorfismul lor.

În concluzie, natura și patogenia atrofiei acute a ficatului au rămas încă o problemă cu multe necunoscute. Cert este că sub influența proceselor complexe au loc modificări în dinamica proceselor cerebrale, iar dereglarea corelațiilor neuroviscerale și neurosomatice prin tulburări în funcția centrilor diencefalici și bulbari provoacă o serie de modificări organo-funcționale : colapsul alveolar, dereglări în jocul și troficitatea capilară, dereglări hormonale, dezordini vegetative etc., pînă la fenomenele neuropsihice foarte grave ale encefalopatiei și comei hepatice. Simptomele neuropsihice nu au un caracter original. Bolnavul devine din ce în ce mai apatic, apoi se instalează o somnolență invincibilă sau, dimpotrivă, o stare de agitație psihomotorie Trecerea în coma hepatică este de obicei lentă, fiind precedată de semne premonitorii. În cazuri mai rare, intrarea în comă se face brusc.

De obicei, distingem două tipuri evolutive. În tipul liniștit, bolnavul este din ce în ce mai deprimat, mai indispus, mai confuz. Se instalează apoi o stare de apatie și anorexie aproape completă, refuză mîncarea, în schimb ingerează cantități mari de lichide. Bolnavul trece lent într-o stare de stupoare ; somnolența devine din ce în ce mai accentuată, încît doarme chiar și în timpul examinării medicale ; fața devine ca de mască și în cele din urmă intră în comă profundă. În tipul agitat, neliniștea și contrarietatea, prezente uneori chiar în faza de debut, se accentuează, ajungîndu-se la comportamente bizare, dizartrie, confuzie mintală, delir, tulburări de vedere

Scanned with OKEN Scanner

și hipersalivație (204). În unele cazuri, bolnavul se găsește într-o stare de agitație extremă, țipă, este dezorientat, are manifestări de tip maniacal, cu violențe, accese de furie oarbă, fiind cu greu reținut în pat. În general, femeile sînt mai agitate decît bărbații (140). După trecerea unuia sau mai multor accese de agitație, bolnavul intră în coma hepatică, de multe ori ireversibilă.

Cu cît atrofia acută a ficatului evoluează mai zgomotos, cu atît stadiul de somnolență și incoerență este mai prelungit (38). Mortalitatea în episodul comatos survine într-o proporție destul de mare. Astfel, Sherlock (202), pe 108 cazuri, indică o mortalitate de 47%, iar Siede (213), pe 59 de cazuri, de 45%.

Coma propriu-zisă poate fi liniștită, ca un somn adînc din care bolnavul nu poate fi trezit, sau este însoțită de o neliniște motorie manifestată prin sughiț și tresăriri musculare sau ale jumătății inferioare a corpului. Accesele epileptiforme sînt foarte rare. Coma este însoțită, fie de o retenție, fie de o incontinență totală urinară și fecală. Midriaza este curentă. Pulsul devine tahicardic, iar vărsăturile (dacă au existat) se potolesc. Presiunea lichidului cefalorahidian, tensiunea arterială și respirația sînt normale (140). Foetorul hepatic este însă din ce în ce mai persistent și umple întreaga încăpere, putîndu-se percepe pînă în saloanele vecine. Urina are un miros specific de mercaptan.

La examenul neurologic se constată reflexe modificate, inegalitatea fantei palpebrale, asimetria mușchilor feței, semne meningiene, hipotonie sau hipertonie plastică, amimie etc. De obicei, coma durează 24—48 de ore ; uneori, însă, se poate prelungi pînă la 10 zile (135). În ultima eventualitate, perioada prodromală și stadiul precomatos sînt mai lungi.

3. **Aspecte clinice după etiologie.** Tabloul clinic descris anterior corespunde atrofiilor acute apărute în cursul hepatitelor acute, în special virotice, și în cazurile cu etiologie alergică și toxică precis stabilită. În hepatopatiile cronice, hepatozele toxice sau în toxicozele gravidice, există unele particularități de care trebuie să se țină seama în formularea unui diagnostic etiologic.

Scanned with OKEN Scanner

a) *Insuficienţa hepatică acută din tromboflebitele suprahepatice sau colestazele totale.* Au, în general, o evoluţie mai lentă, cu caracter subacut sau chiar subcronic. Tabloul clinic este în general mai puţin zgomotos, trecerea în coma hepatică făcîndu-se după o perioadă mai lungă de timp. Intervenţiile chirurgicale pot precipita instalarea insuficienţei hepatice acute. Explicaţia caracterului torpid al evoluţiei trebuie căutată în limitarea procesului necrotic. Cînd necroza hepatică devine difuză, apare tabloul clinic evasicomplet al atrofiei acute hepatice, cu serierea cronologică a simptomatologiei, aproape identică cu aceea din atrofia acută posthepatitică, inclusiv coma hepatică.

b) *Insuficienţa hepatică acută din cirozele hepatice.* Apare în toate tipurile de ciroză, mai puţin în ciroza pigmentară şi cea colestatică. Insuficienţa hepatică acută avînd ca substrat citologic necroza difuză a parenchimului hepatic apare ca un episod intercurent sau de regulă terminal al unei insuficienţe hepatice cronice. Pentru insuficienţa hepatică acută pe teren cirogen pledează apariţia fenomenelor insuficienţei acute sau supraacute : foetorul foarte accentuat, temperatura adesea scăzută, icterul, tulburările neurologice mai puţin polimorfe, agitaţia psihomotorie, evoluţia rapidă frecvent fatală, aminoaciduria intensă şi sindromul de citoliză extremă.

c) *Insuficienţa hepatică acută din sarcină.* Poate apărea în cursul unei hepatite epidemice la o gravidă sau ca urmare a unei toxicoze gravidice. În ceea ce priveşte modul cum o gravidă suportă o hepatită epidemică, părerile variază după diferiţi autori. În timp ce Quierola acordă un prognostic rezervat hepatitelor apărute în timpul sarcinii (10 atrofii acute din 12 hepatite), Köppich nu a observat apariţia disgravidiei după hepatita epidemică (89). Formele însoţite de insuficienţă hepatică acută sînt cele medii sau grave, care îşi schimbă în decurs de cîteva ore aspectul. Bolnava devine somnolentă, inconştientă, se agită şi prezintă uneori hemoragii digestive mari (38). Ceea ce caracterizează această complicaţie este retrocedarea rapidă a simptoma-



Scanned with OKEN Scanner

tologiei și vindecarea completă după avortul spontan. În acest sens pledează observațiile lui Kergsig, apoi ale lui Ballot și Saint Weil în epidemia de hepatită din Martinica și cele opt observații personale ale lui Corcos (89).

În toxicozele gravidice, leziunile hepatice sînt foarte frecvente, unele din ele putînd ajunge la necroza difuză a parenchimului hepatic. Trecerea spre atrofia acută a ficatului se poate face lent, de regulă însă supraacut, în cîteva ore.

d) *Insuficiența hepatică acută din intoxicații. Intoxicația cu fosfor*, întîlnită în trecut ca mijloc de avort sau de sinucidere, a devenit astăzi extrem de rară. Fosforul alb (cel roșu este netoxic) realizează anatomic o degenerescență hepatică de tip gras, foarte asemănătoare cu atrofia acută a ficatului. După perioada tulburărilor gastrointestinale, apar cam la 3—4 zile icterul și hepatomegalia. Cu cît icterul este mai precoce, cu atît evoluția este mai gravă. Se instalează apoi o stare de prostrație crescîndă și apar semnele hepatonefritei toxice cu oligoanurie, azotemie și proteinurie. Cu toată intensitatea mare a icterului, pruritul este absent; în schimb, sînt frecvente hemoragiile cutaneomucoase. Fluxul biliar este oprit. Coma se instalează cam a 5-a zi. Examenele de laborator arată: hiperglicemie, aminoacidemie, hiperazotemie moderată, colesterolemie scăzută și hiperbilirubinemie directă. Urobilinogenul lipsește din urină (140).

Tratarea foarte precoce cu spălături gastrice făcute cu o soluție de permanganat 1/5 000, administrarea de terebentină în poțiune sau capsule (4—6 g la 24 de ore), administrarea intensivă a serului glucozat intravenos și tratamentul susținut al sindromului hepatorenal pot evita apariția comei.

Intoxicația cu tetraclorură de carbon. Această substanță a fost întrebuințată în trecut ca antihelmintic și a fost părăsită din terapeutică, dar își mai găsește întrebuințare în dermatologie, la stingătoarele de foc, ca detergent, ca solvent etc.

Morfologic, este vorba de o necroză difuză acută, în care anoxia are rolul preponderent. Din punct de vedere

Scanned with OKEN Scanner

clinic, după instalarea tulburărilor gastrointestinale manifestate prin greţuri, constipaţie, anorexie asociată cu cefalee rebelă, se instalează un sindrom icteric grav, anemie şi fenomene comatoase. Ingestia concomitentă de alcool agravează efectul toxic al compusului. Scoaterea din mediul toxic, administrarea metioninei, a glucozei şi evitarea alcoolului şi grăsimilor realizează cea mai adecvată profilaxie şi împiedică instalarea atrofiei acute.

Intoxicaţia cu atofan (mai puţin prin noratofan) poate determina — în funcţie de doza administrată şi starea de idiosincrazie a individului — necroze hepatice difuze extrem de întinse, încît lobulii devin de nerecunoscut.

Pe fondul unui tablou clinic dominat de vărsături, greţuri, dureri epigastrice şi uneori diaree, se instalează un icter grav însoţit de oboseală şi anorexie rebelă. Destul de brusc apare coma hepatică, din care bolnavul este rareori salvat, din cauza inhibiţiei regenerării hepatice. Tratamentul general de menţinere a parenchimului hepatic restant, instituit precoce şi administrat în mod susţinut, poate evita deznodămîntul fatal. În unele cazuri, leziunile nu sînt atît de întinse, realizînd atrofia subacută denumită şi ciroză toxică.

Intoxicaţia cu cloroform a devenit extrem de rară astăzi. Insuficienţa acută a ficatului survine la 1—2 zile de la anestezie şi se manifestă prin greţuri, vărsături şi icter, asociate cu fenomene cardiace şi musculare. Coma apare cam în a patra zi, fiind precedată de agitaţii, stări convulsive, ţipăt hepatic şi azotemii mari (pînă la 300 mg%) de origine extrarenală. Corijarea intoxicaţiei se poate face cu metionină.

Intoxicaţia cu tetracloretan apare la lucrătorii din industria celulozei. Intoxicaţia acută provoacă fenomene gastrointestinale şi un icter cu caracter grav, care se poate termina în insuficienţa hepatică acută pe fondul unei necroze difuze a celulelor hepatice. Intoxicaţia este mai gravă la femei şi persoanele în vîrstă.

Intoxicaţia cu D.D.T. este mai rar întîlnită, dar posibilă, în special la persoanele sensibilizate.

Alte intoxicaţii. Dintre toxicele hepatotrope care pot realiza tabloul clinic al insuficienţei acute hepatice la om pot fi citate : *a)* trinitrotoluenul utilizat ca exploziv ;

Scanned with OKEN Scanner

b) dinitrofenolul întrebuințat contra obezității ; *c)* fenilhidrazida cu aplicații în policitemie ; *d)* sulfamidele prin sensibilizarea organismului ; *e)* clorpromazina, care de regulă determină o hepatită colestatică și numai în cazuri foarte rare o necroză difuză hepatică (179).

4. Examene de laborator. În principiu, va trebui să se execute cel puțin o probă pentru fiecare funcție în parte, privind metabolismul glucidelor, bilirubinei, apei și electroliților, lipidelor, proteinelor, fermenților și vitaminelor, precum și teste privind aprecierea funcției antitoxice și de tranzit. Practic, acest lucru este foarte dificil din cauza evoluției extrem de rapide a bolii și pentru că clinicianul se găsește de multe ori în situația de a trebui să aprecieze într-un interval de timp foarte scurt, nu numai diagnosticul, ci, în mod deosebit, potențialul funcțional al ficatului, în vederea aplicării tratamentului celui mai adecvat.

În insuficiența acută a ficatului, funcțiile mai compromise sînt acelea ale metabolismului proteic, acizilor aminați, polipeptidelor, corpilor cetonici, electroliților, glucidelor și tulburarea volumului sanguin.

a) *Între testele inflamatoare sau mezenchimale,* vom acorda prioritate reacției cu clorură de mercur (Gross), cu sulfat de zinc (Kunkel) și cu clorură de calciu (Weltmann), prin care ne dăm seama de modificările uneori profunde ale metabolismului unor fracțiuni proteice și în special ale γ-globulinelor.

b) *Tulburarea metabolismului proteic* este reflectată prin scăderea fibrinogenului, uneori atît de marcată, încît acesta lipsește din sînge (Lichtmann). Hipofibrinogenemia ar putea explica creșterea V.S.H. (25) ; de cele mai multe ori însă, V.S.H. nu crește decît în prezența unor infecții supraadăugate.

O altă expresie a lezării grave a parenchimului hepatic este diminuarea protrombinemiei. Cînd valorile ajung sub 30%, evoluția este foarte gravă. În practică se utilizează timpul de protrombină (timpul Quick standard). Prelungirea timpului Quick standard reflectă destul de fidel evoluția unei atrofii acute. Cînd timpul Quick este normal, se cere timpul de protrombină, care este totdeauna modificat dacă leziunile celulare sînt grave. Con-

Scanned with OKEN Scanner

ținutul total al proteinelor plasmatice poate rămîne neschimbat (12), iar raportul albumine/globuline de asemenea poate fi nemodificat. Cu ajutorul electroforezei putem observa modificări care indică alterări în constelația proteică. Diagrama electroforetică arată un vîrf foarte mic pentru β-globuline și altul mare pentru γ-globuline și în special fracțiunea γ_1. Cînd fracțiunea γ_1 reprezintă 6—10% din totalul proteinelor, leziunile hepatice sînt excepțional de grave. După Cachera (38), scăderea serinelor sub 2,5% constituie un semn de prognostic nefavorabil.

c) *Explorarea metabolismului lipidic* prin electroforometrie, reacția sulfofosfovanilică sau prin tehnica turbidimetrică cu fenol a lui Kunkel sau cu dioxan a lui Huerga arată constant o scădere importantă a cifrei lipemiei, ceea ce denotă o alterare gravă a parenchimului hepatic. Dozarea lipidelor este importantă în special în formularea unui diagnostic diferențial între hepatita epidemică, în care valorile sînt normale sau subnormale, icterele prin stază biliară caracterizate prin hiperlipemie și atrofia acută a ficatului. Raportul colesterol liber/colesterol esterificat este un bun indicator al valorii funcționale a ficatului. Scăderea sub 0,5 a raportului este de regulă expresia atingerii funcționale grave (59).

d) *Explorarea metabolismului glucidic.* În urma alterării infrastructurilor și în special a mitocondriilor are loc o inhibiție a A.T.P., o diminuare a glucozo-1-fosfatului și o tulburare a fosforilărilor, care împreună duc la scăderea glicogenogenozei și a glicogenolizei. Scăderea galactozo-fosfaturidintransferazei reduce posibilitatea de metabolizare a galactozei. Galactozuria este un bun criteriu de diagnostic diferențial al procesului hepatitic, iar dacă se studiază comparativ cu hipuricuria obținem un plus de date asupra prognosticului. Întrebuințarea cuplajului hipuricurie-galactozurie poate constitui un excelent test de apreciere a evoluției bolii. Cu cît ficatul este mai lezat, cu atît galactozuria crește și hipuricuria scade. Cu cît hipuricuria este mai redusă, cu atît evoluția va fi mai puțin favorabilă.

e) *Explorarea metabolismului acizilor aminați* constituie un foarte bun test pentru insu-

Scanned with OKEN Scanner

ficiența acută a ficatului. Defectuoasa utilizare a acizilor aminați se evidențiază atît prin creșterea aminoacidemiei, cît și prin creșterea eliminării urinare a aminoacizilor.

Hiperaminoaciduria este consecința leziunilor grave ale parenchimului hepatic în urma cărora sînt eliberate cantități mari de aminoacizi toxici. Ea este condiționată apoi de scăderea proceselor de trans- și dezaminare datorită lipsei transaminazelor. Cînd concentrația aminoacizilor depășește transportul maxim tubular (TmAA), aceștia apar în cantități mari în urină. Se știe că în urina normală se elimină în mod normal mici cantități de acizi aminați, reprezentînd 2—6% din azotul total urinar. Creșterea aminoacizilor în sînge și în urină nu este numai autolitică sau consecința scăderii proceselor de transaminare sau de dezaminare din ficat, ci poate fi expresia utilizării defectuoase de către ficatul necrotic a acizilor aminați, ca de exemplu în cazul histidinei. Prin blocarea histidazei, enzimă legată de celula hepatică prin substanțe cu o structură asemănătoare histidinei sau prin cetoacizi, se produce o creștere a histidinei în sînge. În atrofia acută a ficatului, aminoaciduria atinge valori foarte înalte : pînă la 40 mg%.

Împreună cu Nițu V., Hoancă O., Bucur Gh., Galea I., Popescu A., Enache M. (93) am arătat că aminoaciduria apare în toate hepatopatiile grave cu lezări întinse ale parenchimului hepatic, cu și fără necroză. Gradul aminoaciduriei nu a fost totdeauna în perfectă concordanță cu testele de citoliză și citonecroză, ceea ce ne-a făcut să credem că aminoaciduria nu provine din procesul de citoliză hepatică și este mai degrabă expresia tulburărilor din metabolismul intermediar.

De fapt, încă din secolul trecut s-a constatat prezența tirozinei și leucinei în urina bolnavilor cu atrofie galbenă a ficatului. Acești aminoacizi au fost identificați prin proba Millon și prin studiul microscopic al sedimentului urinar, în care sînt decelați sub forma unor cristale specifice. Proba Millon nu este specifică numai pentru leucină și tirozină, pozitivîndu-se și pentru alte substanțe, ca acidul salicilic, oxibenzoli etc., iar alteori poate rămîne negativă chiar în prezența tirozinei. Creșterea acizilor aminați în sînge nu este caracteristică nu-

Scanned with OKEN Scanner

mai pentru atrofia acută a ficatului. Aminoacidemia apare și în ictere mecanice cu focare necrotice, neoplasme hepatice, angiocolite, neoplasme ale căilor biliare, în timpul tratamentului cu A.C.T.H. etc.

f) *Explorarea metabolismului polipeptidelor* este un alt indicator al insuficienței acute a ficatului, deci a gradului extrem de leziune celulară. Lucrările lui Fiessinger (80) au arătat că în necroza acută a ficatului există hiperpolipeptidemie, care poate atinge valori pînă la 100 mg, fiind totdeauna un semn de prognostic nefavorabil.

g) *Explorarea metabolismului acidului uric*. Se știe de mult timp că în afecțiunile hepatice maligne există creșteri ale eliminării acidului uric. Augmentarea eliminărilor urinare de acid uric a fost atribuită de unii distrucțiilor masive ale celulelor hepatice, cu punerea în libertate a acizilor nucleici.

Cercetările noastre (93) pe 54 de cazuri de hepatite acute forme grave și ciroze hepatice decompensate ne-au dus însă la concluzia că hiperuricuria nu poate fi considerată decît în mică măsură ca o reflectare a procesului de necroză celulară și că ar fi mai degrabă expresia deficitului glucozo-6-fosfatdehidrogenazei și al fosfoglucodehidrogenazei, enzime capitale ale șuntului pentozic care determină scăderea pentozelor, elemente structurale ale acizilor nucleici. În zece hepatite acute cu atrofie acută și subacută a ficatului, nu am remarcat o perfectă concordanță între intensitatea probelor uzuale hepatice, inclusiv cele ale citolizei și eliminările de acid uric. În două cazuri, eliminarea acidului uric a variat în limite normale, iar în alte trei cazuri, eliminările urinare au fost subnormale, date care confirmă și alte rezultate publicate. Pe de altă parte, hiperuricuria nu a evoluat paralel cu necrozele celulare confirmate biopsic, fapt care impune rezerve cu privire la valoarea diagnostică sau prognostică a uricuriei.

h) *Diagnosticul enzimologic*. Investigarea enzimologică directă prin biopuncții hepatice nu a fost încercată decît în rare cazuri, dat fiind pericolul hemoragiilor.

Scanned with OKEN Scanner

Explorarea enzimatică indirectă adresată atît activității enzimatice umorale, cît și metaboliților intermediari sau anumitor procese catalizate enzimatic este larg utilizată pentru determinarea procesului degenerativ hepatic. Între enzimele metabolismului intermediar glucidoprotidic, cea mai mare atenție se acordă celor două transaminaze G.P. și G.O. Valoarea de test indicator citolitic al G.P.T. (ea fiind specifică pentru ficat) este mai mare decît a G.O.T., care este produsă și în alte organe, în special în mușchii striați. Se apreciază că cifrele ridicate ale transaminazelor G.P.T. și G.O.T., cu scăderea raportului G.O.T./G.P.T., traduc în general necrozele celulare.

Dintre esteraze se acordă o importanță primordială colinesterazei. Dacă în cursul unei hepatite acute evolutive, timpul se menține alungit, acesta constituie un semn că există amenințarea unei atrofii acute a ficatului. Diverse lucrări au arătat că în cazul în care boala evoluează fatal se remarcă scăderea relativ precoce a colinesterazei. Valorile sînt uneori atît de coborîte, încît enzima nici nu se mai poate doza. Dată fiind simplitatea metodei, ea este utilă în stabilirea prognosticului. Novocainesteraza nu este atît de alterată cum ne-am așteptat.

Enzimele din ciclul Krebs, cum sînt izocitricdehidrogenazele, deși sînt repartizate în întregul organism, totuși creșterea foarte mare a activității lor plasmatice constituie un indicator destul de bun al citonecrozelor hepatice, deoarece leziunile necrotice ale altor organe nu determină ridicări ale nivelului enzimatic plasmatic al enzimei. Se pare că enzima se elimină numai în stadiul de necroză, revărsarea ei în circuitul sanguin fiind mai dificilă din cauza unei izoenzime hepatice (171). Enzimele din șuntul pentozic, ca glucozo-6-fosfatdehidrogenaza, deși sînt foarte importante pentru deficitul hepatic, nu au fost suficient explorate. În schimb, se știe ceva mai mult despre enzimele oxidative, ca sorbitdehidrogenaza și în special glutamicdehidrogenaza, enzimă mitocondrială care trece greu prin membrană și care catalizează transformarea acidului glutamic în α-cetoglutamic. Acestea sînt un indiciu al necrozelor grave și întinse și al creșterii

Scanned with OKEN Scanner

amoniacului, fiind de folos în diagnosticul și aprecierea gradului de întindere a necrozelor celulare.

Dintre toate enzimele, cel mai bun semnal al citonecrozei hepatice îl constituie creșterea activității plasmatice a enzimelor metabolismului proteic ureogenetic, ca ornitilcarbamiltransferaza (155). În clinica atrofiei acute a ficatului, valorile ei cresc pînă la 10 ori valoarea bazală.

i) *Explorarea funcției excretobiliare.* Scăderea sărurilor biliare merge paralel cu cea a colesterolemiei. În insuficiența acută a ficatului, atît colalemia, cît și colesterolemia pot atinge valori foarte joase, chiar nule (59). Scăderea colalemiei constituie deci un prognostic grav.

Deși nu există o concordanță directă între gradul atingerilor parenchimatoase și excreția urobilinei, se poate totuși afirma că urobilinuria ar constitui un semn de necroză celulară. În ceea ce privește bilirubinemia, aceasta este în strînsă legătură cu intensitatea icterului. În fazele avansate ale insuficienței acute hepatice, nivelul bilirubinei are tendința la scădere ca urmare a prăbușirii funcționale hepatice, inclusiv a metabolismului bilirubinei.

j) *Explorarea echilibrului hidroelectroliților și acidobazic.* Dozarea sodiului și potasiului este extrem de importantă, pentru că unele stări precomatoase pot fi datorite tulburării profunde a balanței electrolitice și nu unei insuficiențe hepatice. În atrofia acută a ficatului există un grad de acidoză cu scăderea rezervei alcaline și cu excreție crescută de radicali acizi în urină. Acizii piruvici, α-cetoglutaric și lactic, sînt crescuți în plasmă. În sînge, în urma hiperaminoaciduriei, crește azotul rezidual. În schimb, din cauza diminuării ureogenezei se observă scăderi ale ureei, atît în sînge, cît și în urină. Uneori se înregistrează creșteri ale produșilor aromatici (fenoli, crezoli), cu reacția xantoproteică pozitivă (reacție care apreciază fotocolorimetric concentrația acestor produși).

V. ATROFIA SUBACUTĂ A FICATULUI

Tabloul clinic al insuficienței hepatice acute, însă mult mai estompat, poate fi realizat și de atrofia subacută a

Scanned with OKEN Scanner

ficatului. Ceea ce caracterizează atrofia subacută este faptul că icterul din hepatita virală nu mai prezintă obișnuita tendință (în 1—3 săptămîni) la regresiune. Ficatul este de obicei mare, dur, sensibil, cu suprafața netedă. Prezența nodozităților indică trecerea spre faza cicatricială. El se poate micșora ca în atrofia acută, dar de obicei rămîne mărit sau la dimensiuni normale. Splenomegalia este frecventă. Forma cea mai des întîlnită evoluează prin accese repetate de icter însoțit de dureri în hipocondrul drept, astenie, anorexie, vărsături, diaree, oarecare pierdere în greutate. Icterul este variabil și poate dura săptămîni. Prognosticul aparent mai benign al afecțiunii este mult agravat de recidivele necrotice, care ar putea explica persistența icterului. Puseurile icterice trebuie privite însă și prin existența colestazei intrahepatice determinată de comprimarea căilor biliare.

În evoluția formei subacute se observă frecvent varice esofagiene, ascită și edeme. Bjorneboe și Raaschou admit drept cauză a ascitei și a varicelor esofagiene hipertensiunea portală. Ascita, mai des întîlnită în faza terminală, se mai poate datori și altor cauze. Edemele, de regulă discrete, sînt generate în special de hipoproteinemie, ca expresie a insuficienței hepatice și în mai mică măsură de creșterea permeabilității capilare. Administrarea de proteine duce la dispariția lor. Modificările sanguine nu sînt prea importante. În unele cazuri apare o hiperglobulinemie foarte marcată, ajungînd pînă la 8 g%. Această hiperglobulinemie s-ar datori infecțiilor, toxemiei și mai ales autoimunizării. Probele de disproteinemie sînt intens pozitive.

Unii bolnavi mor prin hemoragii (hematemeze etc.). Am văzut că la forma acută, în patogenia hemoragiilor digestive pot interveni mai mulți factori. În forma subacută se mai adaugă uneori și prezența varicelor esofagiene. Aminoaciduria nu este nici atît de intensă ca în forma acută și nici continuă (puseurile necrotice ar interesa porțiuni mai mici ale parenchimului hepatic). Evoluția bolii este trenantă, putîndu-se întinde pe mai multe săptămîni sau luni. Puseurile necrotice se pot repeta și de aceasta depinde foarte mult prognosticul afecțiunii;

Scanned with OKEN Scanner

de obicei coincid cu agravarea stării generale și a icterului. O parte din cazuri se vindecă (rămînînd însă cu serioase leziuni cicatriceale), iar altă parte mor prin comă hepatică sau prin complicații intercurente.

Bergmann (20) a căutat să facă o distincție între forma subacută și cea subcronică. Dacă forma subacută (individualizată pentru prima dată de Freriks în 1879 și atribuită de el unei necroze parțiale) poate fi încadrată în nosografie, cea subcronică se suprapune de fapt pe stadiile de trecere spre cicatrizare și pare a nu avea o prea mare importanță. Aceasta face pe unii s-o conteste ca entitate clinică și morfologică. Stadiul cicatriceal corespunde aspectelor anatomopatologice de hiperplazie macronodulară descrisă în 1895 de Marchand. Trecerea spre aceste stadii se face treptat. Procesul evoluează și în acest stadiu, nu însă spre necroză cu reacții ale țesutului conjunctiv. Se produce astfel condensarea și (într-un grad mai mic) prin proliferarea țesutului conjunctiv, paralel cu proliferarea macronodulară a parenchimului hepatic. Clinic, ficatul apare mărit și prezintă nodozități destul de voluminoase. În rest, simptomatologia este foarte săracă, regenerarea hepatică permițînd ca bolnavul să-și ducă viața în condiții practic normale. Va trebui acordată însă o atenție mare anumitor complicații, cum sînt tromboza portală sau infecțiile intercurente (pneumonii, peritonite etc.), care pot declanșa o insuficiență hepatică gravă, bolnavul decedînd în comă hepatică. Alteori, exitusul se produce în urma hemoragiilor prin varice esofagiene sau gastrice. În aceste cazuri, ascita evoluează acut și se reface repede după puncții. În asemenea circumstanțe, necropsia pune în evidență semne de necroză hepatică recentă. Tot în faza cicatriceală a necrozei hepatice, Iazici și colab. citează o formă pseudolitiazică, formă caracterizată prin icter intens și creșterea fosfatazei alcaline, ajungîndu-se în mod greșit la diagnosticul de icter mecanic. La intervenție se descoperă însă aspecte tipice de hiperplazie macronodulară. Cauza acestei forme este de fapt o angiocolită supraadăugată. Evoluția spre ciroză este posibilă, dar se întîlnește destul de rar.

Scanned with OKEN Scanner

TRATAMENTUL INSUFICIENȚEI HEPATICE

Tratamentul insuficienței hepatice a înregistrat o dezvoltare continuă datorită numeroaselor achiziții terapeutice, precum și lămuririi unor probleme de fiziopatologie hepatică, bazată pe tehnici moderne de investigație.

I. TRATAMENTUL INSUFICIENȚEI HEPATICE COMPENSATE
(mica insuficiență hepatică)

Tratamentul insuficienței hepatice compensate se face cu dificultate din cauza polimorfismului simptomatologic.

1. **Tratamentul formelor predominant dispeptice.** În insuficiența hepatică în care predomină simptomatologia dispeptică este indicată următoarea conduită terapeutică :

a) *Regimul alimentar* va cuprinde miere, orez, cartofi fierți sau piure, legume verzi, fructe, pîine, de preferință albă, carne friptă, pește de rîu, lapte de vacă smîntînit, iaurt, urdă, brînză de vaci, brînză de Olanda. Sînt interzise : *a)* dintre alimentele glucidice : ciocolata, cartofii prăjiți, ciupercile, nucile, migdalele, măslinele, legumele seci sau greu digerabile (varza crudă sau murată, fasolea, mazărea, bobul, bamele, prazul, ceapa, usturoiul, ridichile), legumele conservate în bulion și murăturile ; *b)* dintre alimentele proteice : carnea grasă de porc, oaie, gîscă, rață, pește, carnea conservată sau congelată, racii, sardelele, icrele, creierul, mîncărurile cu carne prăjită, tocana, tocăturile condimentate, mititeii, pîrjoalele, brînzeturile fermentate, grase sau topite, ouăle, jumările,

Scanned with OKEN Scanner

omleta, ochiurile prăjite, maioneza ; *c)* dintre alimentele lipidice : grăsimea de porc sau de gîscă, seul, osînza, margarina, prăjiturile cu cremă, sosurile grase, tartele, cozonacul și aluaturile cu mult unt, gogoșile ; *d)* alcoolul, aperitivele, muștarul, piperul, ghiveciurile, saramura, ceaiul, cafeaua, apele minerale.

b) *Factorii lipotropi* se administrează în special în steatozele hepatice, în hipertrofiile hepatice alcoolice. Din multitudinea substanțelor lipotrope, cele mai eficace sînt : colina (trimethoxyetilamonium), betaina (derivat de glicocol), metionina (acid aminometiltiobutiric), mezoinozitolul (ciclohexanhexol), lipocaicul. Factorii lipotropi nu influențează insuficiența hepatică provocată prin factori infecțioși, iar administrarea lor intempestivă poate antrena efecte secundare grave.

c) *Hidrolizatele de ficat* sînt indicate pentru a stimula celula hepatică. Sînt extracte apoase obținute prin hidrolizarea enzimatică a ficatului de vită. De obicei, conțin : aminoacizi, glucide, vitamine, baze xantice (xantină, hipoxantină, adenină). Hidrolizatele de ficat se deosebesc de extractele hepatice prin faptul că nu conțin factori antianemici, aceștia fiind distruși în timpul fabricației. Cele mai cunoscute sînt : Juvocirolul, Ripason.

d) *Extractele hepatice* conțin factori activi din ficatul proaspăt de vită, promovînd regenerarea celulară. Sînt bogate în vitamina B_{12}. Din această categorie fac parte : Rovitrat, Pernemil, Bercemil, Neohepar, Liverextract etc. Tot ca material plastic se poate administra acidul orotic cunoscut sub denumirea de Purinor singur sau asociat cu Flavinadeninnucleotid.

e) *Medicația alcalină.* Medicația alcalină sub formă de soluție Bourget a devenit tradițională. Curele la stațiunile cu ape alcaline ameliorează fără îndoială simptomatologia imprecisă, însă tenace, care diminuează activitatea profesională, avînd un efect pozitiv și asupra psihismului. Cercetările făcute la Institutul de balneologie din București au demonstrat că apele sulfuroase au proprietăți decongestionante asupra ficatului.

2. **Tratamentul formelor predominant biliare.** În aceste cazuri, medicația cea mai potrivită este cea care

Scanned with OKEN Scanner

stimulează funcţia biliară : colagogele sau colecistochineticele, colereticele şi tubajul duodenal.

a) *Colagogele* sînt substanţe care favorizează evacuarea vezicii biliare. Sulfatul de magneziu stimulează contracţia musculaturii veziculare şi relaxează sfincterul Oddi, Lütckens, Mirizzi etc. Se administrează în cură de 10—20 zile, 5 g dimineaţa. Colecistochinina stimulează contracţia vezicală în doză de 5—10 mg parenteral. Peptonele sînt eficace în special în intoleranţele alimentare la grăsimi sau în manifestările alergice. Efecte foarte bune se obţin prin produsul Peptocolin, care conţine peptonă White şi sulfat de magneziu. Uleiul de olive, cunoscut încă din antichitate, are o puternică acţiune colagogă şi coleretică. După administrarea de 20—30 g, reuşeşte să evacueze în 3 ore vezica. Se prescriu cîte 1—2 linguri de supă dimineaţa pe nemîncate timp de 15 zile. Bolnavul trebuie să stea în decubit cel puţin un sfert de oră după ingestie. Hexitolul (Sorbitolul) este un colagog de sinteză, un polialcool linear foarte solubil în apă, prezentîndu-se ca o pudră albă. Pe cale orală, deschide sfincterul Oddi şi favorizează prin contracţia biliară apariţia bilei B în duoden.

b) *Colereticele* favorizează secreţia biliară. Pot fi eficace : 1) derivaţii vegetali de tipul boldo, chelidoina, combretum etc. ; 2) derivaţii minerali, ca : sulfatul de sodiu, calomelul, salicilatul de sodiu, benzoatul de sodiu etc. ; 3) sărurile biliare : dehidrocolatul de sodiu (Decolin) ; 4) derivaţii sintetici, ca : tritioparametoxifenilpropen (Sulfarlem), acidul β-metoxinaftoilpropionic (Icteryl), parahidroxifenilsalicilamida (Driol), acidul α-dihidroxiciclohemilbutiric (Hebucol), trimetoxichalcona (Vesidryl), acidul fenildimetilacetic (Dig Bil), divanilidencidohexanon (Vanilon), acidul bromhidroxinaftoic (Pronacol), oxidul de hidrobutil (Diskinebyl), fenilortometoxicinamat de magneziu (Bilcrine), hexadifan asociat cu sorbitol (Norbiline), fosforilcolina (Heparexina).

c) *Tubajul duodenal* dă de multe ori rezultate excelente. Se practică cu sonda obişnuită Einhorn sau cu sonda Camus opacă la razele Roentgen. După ce obţinem bilă A, se injectează pe sondă 20—30 ml sulfat de magneziu în soluţie de 30% încălzită la 37°. După un timp

Scanned with OKEN Scanner

de latență de 5 minute (timp în care sfincterul Oddi este închis) apare bila veziculară B de culoare închisă. După alte 15—20 minute, bila se deschide din nou la culoare, avînd un aspect clar (bila C sau hepatică). Pentru potențarea efectului pe sondă pot fi introduse substanțe coleretice.

II. TRATAMENTUL INSUFICIENȚEI HEPATICE CRONICE PARȚIAL COMPENSATE (MEDIE, MANIFESTĂ)

1. **Măsuri terapeutice generale.** Aceste măsuri se referă la regimul de viață și de alimentație a bolnavului. Vor fi evitate traumele psihice și se va asigura un regim de odihnă și muncă individualizat. În formele avansate, repausul absolut la pat este necesar.

Alimentația va fi supravegheată cu atenție. Se vor combate supraîncărcarea digestivă, ca și meteorismul abdominal. Trebuie asigurat un aport plastic, biocatalitic și energetic suficient : 3 500—3 000 calorii pe zi. Regimul va conține 6 g glucide, 1,5 g proteine/kilocorp și 1 g lipide/kilocorp/zi, cu contraindicațiile și indicațiile specificate de tratamentul insuficienței hepatice compensate. Se va evita excesul de proteine.

2. **Tratamentul medicamentos.** a) *Tratamentul hepatotrop.* Pentru stimularea regenerării hepatice se administrează medicamente cu rol hepatotrop, extracte hepatice bogate în vitamina B_{12}, hidrolizate de ficat sau extracte totale apoase de ficat. Aceste substanțe realizează un echilibru stabil al proteinelor serice și determină o stimulare biologică celulară de un grad variabil. Acțiunea biotropă este însoțită și de efecte diuretice, prin ameliorarea disproteinemiei. Folosirea concomitentă a unor substanțe din grupul pirimidinelor (timină, uracil, citidină) influențează metabolismul celular și în mod favorabil diureza. Se pot asocia cu prudență anabolizanți, apoi preparate de adenozintrifosfat (Fosfobion etc.) sau Parotina, ca stimul al proteinogenezei. Pentru drenarea vezicii biliare se obțin rezultate bune cu Sorbitol.

b) *Tratamentul biocatalitic și energetic* are ca scop un aport crescut de substanțe glucidice, lipotrope și vitamine.

Scanned with OKEN Scanner

Medicația glucidică urmărește cruțarea ficatului de efortul privind metabolizarea hidrocarbonatelor. Ficatul nu utilizează glucoza decît dacă aceasta se află în exces în sînge. De aceea se vor întrebuința soluții hipertonice de glucoză sau mai bine de levuloză, sub formă de perfuzii 100 ml 33% sau 300 ml 5%.

Medicația lipotropă acționează în cazurile în care există o încărcare grasă a ficatului, precum și o deficiență în transformarea grăsimilor în fosfolipide. Dintre substanțele lipotrope, cele mai utilizate sînt : inozitolul (1—4 g 24 de ore) care intervine în sinteza fosfolipidelor și mobilizarea grăsimilor : betaina și hormonul lipocaic cu rol în fosforilarea grăsimilor ; acidul pangamic (15 mg/zi) pentru menținerea echipamentului enzimatic celular. Metionina (1—2 g/zi) conține grupări SH, cu rol în procesul de detoxifiere și grupări metil, necesare sintezei colinei. Aportul său excesiv poate declanșa comă prin produșii intermediari rezultați ; de aceea a fost înlocuită cu colina sub formă de clorhidrat de colină. Efecte lipotrope, uneori remarcabile, au fost atribuite acidului tioctic, care, administrat în doze de 20 mg/zi, timp de 6 săptămîni, ar interveni în procesele enzimatice de transmetilare. Industria românească de medicamente a realizat produsul Mecopar, care conține colină, metionină, inozitol și vitamină B_{12} cu acțiune lipotropă.

Medicația vitaminică este obligatorie, întrucît ficatul nu mai poate prelucra vitaminele alimentare. Vitaminele din grupul B (B_1, B_2, B_6, B_{12}) intervin în sinteza acizilor nucleici și a unor enzime necesare procesului de regenerare. Vitamina C (200—600 mg/zi) favorizează creșterea glicogenului hepatic, formarea de anticorpi și scăderea permeabilității capilare. Vitamina A și vitamina D activează fosfatazele alcaline. Vitamina E (500 mg/zi) intervine în fenomenul de glicopexie prin intermediul hormonului hipofizar. Vitamina PP ar crește bilirubinemia și de aceea are o utilizare restrînsă.

Tratamentul anemiei se face, fie cu preparate de fier sau cu mici transfuzii de sînge în cazul anemiei hipocrome, fie cu extracte de ficat, cînd este evidentă o anemie hipercromă.

Scanned with OKEN Scanner

L-arginina, acidul glutamic, acidul malic, N.A.D., succinilcoenzima A, asparagina, acidul succinic, acidul aspartic etc. au indicații numai în prezența unei hiperamonioemii cu posibilitatea instalării unei encefalopatii. Eficacitatea lor este discutabilă.

III. TRATAMENTUL INSUFICIENȚEI HEPATICE DECOMPENSATE

1. Tratamentul edemului și ascitei. Ascita este un edem peritoneal format de hipertensiunea portală și retenția hidrică. Cu toate că în explicarea sindromului edematos și ascitic mai sînt unele aspecte incomplet elucidate, datele actuale de fiziopatologie au făcut posibil un tratament mai eficace al ascitei. Experiența noastră pe o perioadă de cinci ani (99), în care am urmărit tratamentul ascitei de diferite etiologii, în diverse stadii, cu sau fără complicații, ne-a dus la concluzia că, aplicînd un tratament general, variat, în legătură cu particularitățile fiecărui bolnav, ascita poate beneficia de o terapeutică eficace în 70% din cazuri la prima instituire a tratamentului.

a) *Alimentația* trebuie să fie fără sare (mai puțin de 1 g în 24 de ore). Este recomandabilă reducerea proteinelor în caz de circulație colaterală profundă (varice esofagiene). Se poate administra plasmă sau albumină umană fără sare, acizi aminați.

b) *Diureticele*. Cele mai folosite sînt salidiureticele, clorotiazida, dar mai ales hidroclorotiazida, hidroflumetazida, benzhidroflumetazina, izobutilbenzotiazidina, meticlorotiazida, clorofenildisulfonamida. Posologia hidroclorotiazidei (Nefrix) este variabilă : 25—75 mg/zi, 4 zile pe săptămînă. Tiazidele produc o eliminare crescută de potasiu, realizînd uneori importante hipokaliemii. Pentru aceasta este necesar să se asocieze administrarea de potasiu *per os*. După diureticele tiazidice se mai poate instala un diabet benign — diabetul tiazidic —, care de obicei dispare în urma opririi tratamentului (11). Acetazolamida (Diamox, Fonurit, Ederen) este contraindicată din cauza pericolului instalării comei hepatice.

Alte preparate apărute mai recent sînt derivații pteridinei sau ai N-aminociclilor (Brinaldi) și Clortalidona

Scanned with OKEN Scanner

(Higrotonul), care se administrează în doze de 100—200 mg/zi ; produce o diureză intensă, dar și hipokalemie care poate determina instalarea stării de comă ; benzilhidroflumetiazidul (Pluril), derivat benzotiazidic, se administrează în doze de 4—5 mg/zi, cu efecte asemănătoare celorlalte tiazidice. În ultimul timp au fost întrebuințate cu efecte foarte bune furosemida și acidul etacrinic singure sau asociate cu alte diuretice, precum și metopirona (S.U. 4 885).

Diureticele mercuriale, mult utilizate în trecut, au o întrebuințare mai restrînsă acum. Deși produc inițial o creștere marcată a diurezei (pînă la 3—4 l/24 de ore), în zilele următoare aceasta se reduce brusc, realizîndu-se chiar oligurie. Asocierea derivaților de teofilină, acid clorhidric îmbunătățește efectul diureticelor mercuriale. Administrarea lor repetată duce, însă, la scăderea treptată a depletiției sodice (*rebound* hiponatriuric). Nu se administrează concomitent clorură de amoniu, deoarece aportul de amoniu poate favoriza instalarea comei.

Spirolactonele sînt inhibitori ai aldosteronului. Aldactona, preparatul comercial, se administrează în doze de 400—800 mg/zi, continuu sau 3—4 zile pe săptămînă, cu pauze de 15 zile. Diureza sodică apare la 48 de ore de la începutul tratamentului și precede cu 48 de ore diureza apoasă, persistînd circa 3 zile după oprirea administrării. Kaliuria este puțin marcată. Inhibitorii aldosteronului sînt indicați pentru scăderea presiunii portale, pentru combaterea infecțiilor intercurente cu decompensări ale cirozei, după intervenții chirurgicale, dar mai ales cînd tratamentul saluretic este lipsit de eficacitate. Este contraindicată administrarea lor la ciroticii cu decompensare progresivă, cu albuminemie sub 30 g‰ și sodiu sub 125 mEq/l. Tratamentul nu trebuie continuat pînă la cedarea completă a ascitei, deoarece se poate produce o deshidratare gravă. Eficacitatea Aldactonei descrește progresiv la o aplicare îndelungată. Poate da accidente, ca hematemeză, melenă, ulcerații gastrice, diaree, creșterea amoniacului sanguin. În tratamentul cu Aldactonă, ca și în cel cu alte diuretice, trebuie urmărită, obli-

Scanned with OKEN Scanner

gatoriu, ionograma serică și urinară în vederea evitării perturbărilor electrolitice.

Triamterenul (SKF 8 542), derivat al aminopterinei, acționează direct asupra tubilor renali. Se administrează în doze de 100—400 mg/zi, singur sau asociat cu tiazide ; produce o diureză forte, clorurosodică și apoasă, fără kaliurie importantă. Triamterenul se poate asocia cu benzotiazida (Diteriam). Atît Aldactona, cît și Triamterenul se opun reabsorbției de sodiu în porțiunea distală a tubului renal.

Corticosteroizii au un efect complex. Produc poliurie prin reabsorbția scăzută în tubi ; refac volemia în urma trecerii în circulație a lichidelor extracelulare, ceea ce inhibă aldosteronul și crește diureza sodică (48). Sub acțiunea lor se produce o ușoară creștere a apetitului și euforie. Cel mai indicat este Deltacortizonul care se administrează în doză de 30 mg/zi. Preparatul românesc este Prednisonul. Un alt preparat mai eficace este metilfluorodeltahidrocortizonul (Superprednol), care se administrează în doze de 3 mg/zi. În timpul tratamentului, pe lîngă regimul desodat, se recomandă restrîngerea aportului glucidic și lipidic. Corticosteroizii sînt contraindicați în ulcerul gastroduodenal, la bolnavii cu antecedente bacilare, precum și la cei cu diabet zaharat. Corticoterapia poate favoriza infecțiile și uneori tulburările osoase. Neproducînd tulburări electrolitice pronunțate, se pot administra și ambulatoriu, eventual asociate cu antihistaminice de sinteză, care scad permeabilitatea capilară, influențînd transvazarea.

Manitolul, polialcool care nu este metabolizat în organism, filtrează prin glomerul, nu este absorbit, nici secretat prin tubi, mărind fluxul urinar și pierderea de apă. Nu produce salidiureză. Se administrează 2 l 10% la interval de 2 zile. Se poate asocia antagoniștilor aldosteronului.

Toate aceste diuretice, după cum subliniază Pequignot, au dezavantajul de a sustrage apă de acolo de unde ea lipsește (în circulația generală) și nu de acolo unde este în exces (în peritoneu). Cînd tratamentul este favorabil, pierderea sodiului și a apei prin urină mărește presiunea

Scanned with OKEN Scanner

osmotică a plasmei, suficient pentru ca lichidul peritoneal să se întoarcă în capilarele splanhnice și să revină în circulația generală pentru a înlocui lichidul pierdut prin urină. În cazurile cu evoluție gravă, refluxul lichidului de ascită în vase nu se mai produce, volemia eficace scade și filtrarea glomerulară se încetinește. Apare sindromul descris de Cattan, cu hipovolemie, hiponatremie și hiperazotemie gravă. Cînd cirozele „uscate" se refac după o dietă sodată, tratamentul poate să nu mai aibă nici o eficacitate, starea se agravează continuu și nu mai poate fi corijată. Dacă apar semne de insuficiență renală, se întrerupe administrarea diureticelor. Creșterea ureei peste 0,50 g‰ indică o scădere marcată a filtratului glomerular.

c) *Puncția ascitei* se recomandă numai în cazurile în care diureticele și alte măsuri sînt ineficace. Punctiile masive tulbură echilibrul electrolitic al organismului și stimulează secreția de aldosteron. Se produce o spoliere de proteine și săruri, care poate agrava starea bolnavului (41). Se recomandă puncții moderate, 2—3 l de 2 ori pe săptămînă.

d) *Antibioticele* cu spectru larg se recomandă în cazul unei corticoterapii prelungite și paracenteze repetate sau în cazul unei evoluții grave, pentru neutralizarea florei amonioformatoare.

e) *Sulfamidele hipoglicemiante* au fost încercate în tratamentul complex al cirozei ascitogene. Cercetările noastre au arătat că tratamentul realizează o ușoară ameliorare a diurezei și o tendință la eliminarea mai rapidă a ascitei în cirozele alcoolice.

Noi utilizăm de cîțiva ani următoarea schemă : Nefrix, 75 mg/zi, timp de 4 zile pe săptămînă, asociat cu Prednison 25—30 mg/zi. La 6 zile se injectează conținutul unei fiole de Novurit, intramuscular, după prealabila acidifiere cu acid clorhidric. Se adaugă clorură de potasiu 3 g/zi *per os*. Vitaminoterapie, glucoză în soluție hipertonică în perfuzie. În acest timp se urmăresc, în afară de curba diurezei, ionograma, ureea, glicemia, hematocritul. Dacă în 10—14 zile diureza este importantă, ascita se reduce mult și starea bolnavului, ca urmare a restabilirii echilibrului hidroelectrolitic, se îmbunătățește. Do-

Scanned with OKEN Scanner

zele de medicamente se reduc treptat, pînă ce bolnavul rămîne la regimul desodat și tratamentul de susținere a celulei hepatice. În cazul în care terapeutica este ineficientă și starea bolnavului nu este prea gravă și nu sînt contraindicații am administrat Aldactonă 400 mg/zi, singură sau asociată cu Nefrix 50 mg/zi. Dacă nu se instalează o diureză corespunzătoare, se suspendă acest tratament și în acest caz punctiile mici și repetate, regimul desodat, perfuziile de plasmă sau albumină umană desodată făcute cu indicații judicioase sînt salutare.

Trebuie subliniat că schema prezentată nu am aplicat-o în mod rigid în toate cazurile. Am administrat cortizon singur, cortizon + Nefrix, Nefrix + Aldactonă, Aldactonă singură. Întrebuințarea uneia sau alteia din aceste combinații este în funcție de diureticele folosite pînă atunci, starea bolnavului, constelația sa biologică, contraindicațiile unora din medicamente la ciroticul respectiv.

În cazul în care lichidul de ascită se infectează (febră, vărsături, diaree, polinucleare peste 10‰ în lichidul de ascită, prezența de colibacili sau enterococ), se contraindică corticoterapia și diversele diuretice și se administrează cloramfenicol, colimicină, penicilină. Cînd albuminele în lichidul de ascită sînt peste 15 g‰, iar limfocitele peste 80% se poate bănui o suprainfectare de origine tuberculoasă.

Aplicînd cu discernămînt terapeutica trecută în revistă și individualizînd tratamentul în funcție de bolnav, se pot obține remiteri pentru o durată variabilă. Astfel, la 25% din bolnavii tratați li se poate prelungi cu 2 pînă la 5 ani viața, dacă nu survin complicații și agravări care să reducă eficiența tratamentului.

2. **Tratamentul hemoragiei digestive.** În fața unei hemoragii digestive superioare conduita terapeutică va fi următoarea :

Alimentația se va face pe cale fiziologică, calea parenterală rămînînd o cale de excepție, cînd cea digestivă nu poate fi folosită. Regimul va fi compus din : lapte îndoit cu ceai de mentă, compot rece, frișcă, ouă moi, mai tîrziu pîine. Alimentația precoce oprește hemoragia,

Scanned with OKEN Scanner

reface mucoasa gastrică și tamponează secreția acidă a stomacului.

Reechilibrarea proteică prin introducerea de proteine plasmatice (sînge, plasmă, globule roșii) nu este indicată, pentru că crește amoniacul sanguin. Menținerea masei circulante se poate face prin ser glucozat (glucoză, fructoză, sorbitol) și doar în anemii foarte grave, cînd numărul hematiilor scade sub 3 milioane, se vor administra perfuzii de sînge. Lipidele injectabile (Lipofundin) nu sînt, în general, folosite, pentru a nu tulbura coagularea sîngelui. Evacuarea sîngelui din stomac și intestin se face prin aspirație gastrică — eventual asociată cu spălături — și prin clisme înalte repetate.

Antibioticele trebuie utilizate sistematic, în special cele cu acțiune locală intestinală de tipul aureomicinei, cloramfenicolului, streptomicinei, neomicinei, pentru a preîntîmpina amoniogeneza din produșii proteici de distrucție ai sîngelui digerat. Tratamentul de protecție a celulei hepatice trebuie făcut pentru a evita encefalopatia hepatică, deși pînă în prezent nici un medicament de protecție a celulei hepatice sau de captare a amoniacului (acid glutamic, acid aspartic, acid malic, arginina etc.) nu s-a dovedit eficace.

Refrigerarea gastrică poate fi întrebuințată, deși rezultatele sînt contradictorii. Se preferă refrigerarea cu circuit deschis prin perfuzarea stomacului cu un lichid de refrigerație care circulă continuu printr-un tub cu lumen dublu. Tamponarea cu baloanele Sengstaken-Blackmoore urmărește oprirea hemoragiei din varicele esofagiene. Balonul inferior, care ocupă cardia, fixează aparatul, iar balonul superior, de formă alungită, este așezat în porțiunea inferioară a esofagului. Prin umplerea baloanelor se produce o tamponare a varicelor esofagiene. Tubul gastric cu care este dotat aparatul permite aspirația continuă gastrică și alimentația perorală a bolnavului. Pentru a evita ulcerațiile esofagiene este bine ca din cînd în cînd să dezumflăm balonul. Complicațiile respiratorii pot fi combătute prin aspirație bronșică.

Perfuzia cu pituitrină are indicație majoră în hemoragiile din hipertensiunea portală, facilitînd scăderea pre-

Scanned with OKEN Scanner

siunii în întregul sistem port. Se poate aplica după tehnica lui Sheldon și Sherlock : 20 unități în 100 ml glucoză soluție izotonică injectat în 10 minute. Efectele secundare care pot apărea — paloare, colici abdominale etc. — sînt trecătoare. Extractul de plachete, vitamina K în doze foarte mari se asociază, de regulă, în hemoragiile apărute după obstrucții biliare.

În cursul cirozelor, hemoragia poate fi provocată prin fibrinoliză. Fibrinoliza poate fi recunoscută prin faptul că pe tegumente apar echimoze cutanate întinse „în hartă geografică" și apar semnele biologice ale incoagulabilității sîngelui (prin înțeparea lobului urechii, sîngele curge continuu, uneori filiform, fără tendință de oprire). Diagnosticul îl dă trombelastografia, care pune în evidență redisoluția prematură a cheagului. Fibrinoliza poate fi oprită prin mai multe medicamente antifibrinolitice, ca :

— inhibitori ai peptidazelor de origine pancreatică (Imiprol). Este un inhibitor al tripsinei și α-chemotripsinei. Acțiunea este scurtă, iar doza întrebuințată variază după gravitatea fibrinolizei, între 1 și 10 milioane unități pe zi ;

— inhibitori de origine parotidiană (Zymofren) conțin 500 u. K.I. (antikalicreină). Se administrează pe cale intravenoasă, dar efectul nu durează mai mult de 3 ore ;

— acidul ε-aminocaproic (Capramol, Hemocaprol) este un antifibrinolitic sintetic și poate fi administrat pe cale orală sau intravenoasă.

Formele latente de fibrinoliză sînt destul de frecvente, de aceea trebuie să ne gîndim deseori la această posibilitate.

Tratamentul chirurgical al varicelor esofagiene este de obicei paleativ și constă în : legarea varicelor pe cale transtoracică, transesofagiană sau pe cale abdominală, ligaturarea unor ramuri ale trunchiului cefalic, splenectomia, deconexiunea azigo-portală, operații de exereză gastroesofagiană etc. Mai pot fi întrebuințate operații care urmăresc crearea unor anastomoze porto-cave spontane.

Sînt cazuri în care, cu toate explorările făcute, nu depistăm cauza hemoragiei, existînd așa-zisele hemoragii „criptogenetice" care apar și dispar fără nici un motiv. Deseori, acestea sînt expresia unor puseuri de hiper-

Scanned with OKEN Scanner

tensiune portală funcțională, avînd drept cauză o excitație a receptorilor vasculari, sau a disfuncțiilor, șunturilor arteriovenoase din pereții stomacului. În aceste cazuri, Firică recomandă ligaturarea pediculilor vasculari ai stomacului.

3. **Tratamentul comei hepatice** (encefalopatiei hepatice). Pe lîngă tratamentul obișnuit al insuficienței hepatice, trebuie luate măsuri speciale. După Sheila Sherlock, în fața unei come hepatice trebuie adoptat următorul protocol terapeutic :

— Aprecierea la fiecare 4 ore a stării neuropsihice a bolnavului, pentru a depista gradul tulburărilor de conștiință și ale sistemului motor ;

— Notarea în fiecare zi a mirosului, a posibilității de construcție din bețe de chibrituri a unei stele simple cu cinci colțuri și a capacității de execuție a unei operații matematice elementare ;

— Înregistrarea, tot la patru ore, a temperaturii și pulsului ;

— Evaluarea intensității icterului prin măsurarea cotidiană a bilirubinei ;

— Notarea în fiecare zi a dimensiunilor ficatului ;

— Examen toracic repetat pentru depistarea unui focar infecțios sau a edemului pulmonar ;

— Notarea bilanțului lichidian, dacă este posibil prin cîntărire ;

— Măsurarea în fiecare zi a hemoglobinei și hematocritului și căutarea sîngelui în scaun ;

— Determinarea zilnică a sodiului, potasiului și bicarbonaților în ser ;

— În caz de oligurie, aprecierea zilnică a ureei sanguine și în urină.

După Benhamou și colab. (18), la acest protocol mai poate fi adăugată :

— Urmărirea repetată a electroencefalogramei, pentru a stabili evoluția encefalopatiei.

a) *Tratamentul factorului declanșant.* Vor fi tratate energic hemoragiile digestive și infecțiile acute. Pentru că bolnavii sînt foarte sensibili la sedative, acestea vor fi evitate pe cît posibil. Morfina este

Scanned with OKEN Scanner

strict contraindicată, ca și restul medicamentelor amoniogenetice. Excesul de proteine este proscris.

b) *Regimul alimentar.* Se suprimă orice sursă de proteine alimentare. După Sherlock, regimul trebuie să aducă cel puțin 1 600 calorii zilnic, provenite din siropuri vitaminizate sau din soluție glucozată 20% introdusă prin sondă gastrică sau, dacă este necesar, pe cale intravenoasă. Se vor da cantități mari de lichide. Potasiul seric fiind scăzut vor fi administrate sucuri de fructe sau 2—3 g KCl pe zi. Aportul proteic va fi reluat progresiv cîte 20 g la cinci zile. După Sherlock (205), ratia maximală tolerată este de 40—50 g pe zi.

c) *Tratamentul amoniogenezei intestinale.* Vor fi prescrise antibiotice cu tropism intestinal. Se pot administra aureomicină, cloromicetină sau neomicină în doze medii, dozele mari fiind toxice. Neomicina este nefrotoxică, de aceea trebuie suspendată cînd apare azotemia. Kanamicina dă aceleași rezultate ca și neomicina, însă are avantajul că este mai puțin toxică. Pot fi întrebuințate cu rezultate bune colimicina sau paramomicina. În coma profundă, medicamentele se introduc prin sondă gastrică. În formele cronice ale encefalopatiei hepatice, tratamentul ar trebui făcut intermitent, pentru că antibioticele perorale pot produce leziuni ale mucoasei jejunale, cu sindrom de malabsorbție.

Administrarea de *Lactobacillus acidophilus* poate fi întrebuințată pentru modificarea florei intestinale amoniogenetice.

S-au obținut oarecare rezultate cu inhibitori ai ureazei bacteriene. Mai recent s-a produs utilizarea unui inhibitor chimic al amoniacului, acidul acetohidroxiamic (A.A.H.A.).

Pentru scăderea pH fecal și în scopul modificării florei intestinale amoniogene poate fi întrebuințată lactuloza (un dizaharid).

Au mai fost utilizate cu oarecare rezultate în captarea ionului amoniu, rezinele potasice administrate din 3 în 3 ore, cîte 20 g.

În encefalopatiile cronice spontane sau după anastomoză porto-cavă chirurgicală s-a propus rezecția colonului sau ileosigmoidostomia (204). Complicațiile postope-

Scanned with OKEN Scanner

ratorii sînt foarte grave, iar efectul nu este mult superior purgativelor și spălăturilor intestinale prin care sînt eliminați produșii de putrefacție, diminuînd astfel producția de amoniac.

d) *Medicația antiamoniacală. Acidul glutamic* se întrebuințează sub formă de glutamat de sodiu, mai puțin de magneziu sau de calciu, în doză zilnică de 20—40 g în perfuzii. Dozele mai mari sînt susceptibile să antreneze o hipopotasemie. Efectul este inconstant.

Arginina stimulează ciclul ureogenetic și favorizează transformarea amoniacului în uree. Se prescrie în doze de 25—30 g clorhidrat de arginină în perfuzii. Poate provoca o creștere a ureei sanguine și urinare, de aceea este contraindicată în insuficiența renală. Asocierea argininei cu acid glutamic se potențează reciproc, ca de altfel și asociația argininei cu acid malic, unul din constituenții principali ai ciclului Krebs.

Ornitina (perfuzii sub formă de glutarat de ornitină în doză de 20 g) are un efect apropiat de cel al argininei.

Acidul aspartic a fost preconizat de Laborit. Lucrările lui Fodor (84) au subliniat importanța administrării lui, ca fiind un element de bază în dezintoxicația amoniacală.

α-cetoglutaratul de calciu în doze mari de 7 g/zi este util în încercările de scădere a valorilor amonioemiei. Numărul de publicații este încă insuficient ca să se poată trage concluzii definitive.

Oroatul de lizină a cîștigat un loc important în arsenalul de luptă contra intoxicației amoniacale. Întrebuințat în doze de 300 ml din soluția de 3% diluată în 200 ml ser glucozat, acest produs a permis obținerea unei scăderi semnificative a amoniacului sanguin (47). Modul său de acțiune nu este cunoscut. Se știe însă că în doze mari provoacă steatoză. În comele endogene mai poate fi încercat un precursor al bazelor pirinice, 4-amino-5-imidazolcarboxiamida.

Sulfatul de protamină (200 ml zi în soluție glucozată) este bine tolerat și antrenează o scădere masivă a amonioemiei.

Difenilhidramina (Benadryl) este întrebuințată ca antiamoniacal, plecînd de la observația că previne creșterea amoniacului după intervențiile porto-cave.

Scanned with OKEN Scanner

Inhibitorii monoaminooxidazei sînt capabili să scadă amoniacul la cirotici. Nialamida este eficace și în encefalopatia hepatică, deși administrarea sa pare nelogică, avînd în vedere toxicitatea hepatică a produsului.

e) *Tratamentul modificărilor pH-ului sanguin.* Cercetări mai vechi și mai noi au arătat că scăderea pH-ului sanguin elimină toxicitatea amoniacului. În acest scop se preconizează perfuzii de soluții acide. Rezultatele obținute nu sînt semnificative.

f) *Metode de epurație extrarenală.* În encefalopatia hepatică și în special în comă s-au încercat : rinichiul artificial, dializa peritoneală, hemodializa extracorporeală. Rezultatele obținute sînt mediocre, fiind semnalate doar ameliorări pasagere. Au fost publicate doar cîteva cazuri de vindecări la bolnavii cu hepatită fulminantă, tratați cu dializă peritoneală. Mai recent, Eisman a executat la opt bolnavi dializa prin ficat de porc. S-a obținut ameliorare parțială doar într-un caz de hepatită virală, însă toți bolnavii au decedat.

g) *Corticoterapia.* Corticoterapia și-a cîștigat un loc binemeritat în tratamentul comelor survenite în atrofia acută a ficatului și în hepatitele foarte grave. Efectul cortizonului este modest sau nul în encefalopatiile din ciroze. Noi am remarcat că administrarea hemisuccinatului de hidrocortizon reușește să recupereze bolnavii din comă, dar nu are o importanță hotărîtoare asupra evoluției. De altfel, rezultatele publicate confirmă că succesele terapeutice sînt destul de rare. Pentru a obține rezultate eficace, doza de cortizon trebuie să fie foarte ridicată (500—1 000 mg/zi).

h) *Tratamèntul prin coenzime.* Recent, Thöllen (235) a propus un tratament destinat, în principiu, să corecteze alterațiile metabolismului intermediar, îndeosebi diminuarea decarboxilării acidului piruvic, ajutînd la transformarea în acid acetic. Tratamentul constă în administrarea cofactorilor necesari acestei reacții : coenzima A, cocarboxilază, acid α-lipoic și difosfopiridinnucleotidele. Primele rezultate publicate de Thöllen în hepatitele foarte grave sînt remarcabile. Cazurile studiate sînt însă puține pentru a se putea formula concluzii optimiste.

Scanned with OKEN Scanner

i) *Oxigenoterapia.* Cu ajutorul oxigenoterapiei hiperbare au fost obținute ameliorări în comele apărute în hepatitele foarte grave, de aceea metoda merită să fie încercată.

j) *Tratamentul dezechilibrului electrolitic.* Corectarea hipopotasemiei și hiponatremiei va sta în permanență în centrul tratamentului. În reechilibrarea electrolitică trebuie să ținem seama de o serie întreagă de parametri, în special cu privire la administrarea sodiului, mai puțin a potasiului. Este necesar ca la fiecare caz să se facă investigația tulburărilor hidroelectrolitice prin măsurarea fidelă a greutății, rezistivității plasmei sau crioscopiei, măsurarea pH-ului și a rezervei alcaline. În lipsa aportului hidric, pierderile de apă sînt destul de mari. Imperfecția eliminărilor renale și tulburările ritmului respirator vor compromite grav echilibrul bazic și vor provoca tulburări în metabolismul calcic și potasic. Vom întrebuința de preferință calea bucală prin sondă gastrică, ce ne asigură un acces larg. În caz că aceasta nu poate fi abordată, vom întrebuința calea intravenoasă. Cercetările din ultimul timp au arătat că întrebuințarea unor cantități apreciabile de soluție izotonică provoacă o expansiune a volumului plasmatic, realizînd o diureză apoasă prin creșterea filtratului glomerular. Vom ține însă seamă de suportul osmotic al soluțiilor injectate.

Corectarea hemoragiei se face cu vitamina K, trombină, tromboplastinice tisulare (Coagulen) sau trombocitare (Manitol). Pentru hipertensiunea portală se dă Glanduitrin sau Octopresin, iar pentru oprirea hemoragiilor esofagiene se aplică sonda Sengstaken-Blackmoore. Agitația psihomotorie se liniștește cu scopolamină, steroizi narcotici. În coma hipopotasemică se dau 3—5 g clorură de potasiu zilnic. Se poate încerca un blocaj novocainic la T_9—T_{10}.

Subliniem la sfîrșit dificultățile tratamentului comei hepatice. Urmărirea atentă a bolnavului, întocmirea unei scheme de tratament diferențiată și întrebuințarea celui mai variat și eficace arsenal terapeutic pot îmbunătăți prognosticul marii drame medicale care este coma hepatică.

Scanned with OKEN Scanner

BIBLIOGRAFIE

1. ABRIKOSOV A. I. — Anatomie patologică, Ed. de Stat, București, 1949.
2. AIMES L. — Maladies et syndromes rares et peu connus, Ed. Masson, Paris, 1964.
3. ALBOT G., CAROLI J. — *Ann. Anat. path.*, 1932, nr. 8, p. 222.
4. ALBOT G., POILLEUX F. — Les icteres, Ed. Masson, Paris, 1962.
5. ALBOT G., POILLEUX L. — Le foie et la veine porte, Ed. Masson, Paris, 1955.
6. AMATUZIO D. S., WEBER L. J., NESSBITT I. J. — *Lab. clin. Med.*, 1955, nr. 41, p. 615.
7. ASHTON N. J. — *Path. Bact.*, 1946, nr. 58, p. 95.
8. BALȘ M. și colab. — *Probl. Ter. (Buc.)*, 1958, nr. 9, p. 107.
9. BAILIE M. J., CHRISTIE G. J. — *Biochem. J.*, 1959.
10. BAZZANELLA F. — *Minerva méd.*, 1961, nr. 51, p. 2 443.
11. BECKER I. H. — *Schweiz. med. Wschr.*, 1955, nr. 34, p. 211.
12. BECKMANN U. — *Dtsch. med. Wschr.*, 1950, nr. 75, p. 46.
13. BELLINI D. — *Chir. Pat. sper.*, 1957, nr. 5, p. 1.
14. BENSON și colab. — *J. exp. Med.*, 1945, nr. 81. p. 9.
15. BESSMANN S. P., SHEAR S., FITZGERALD I. — *New Engl. J. Med.*, 1957, nr. 236, p. 941.
16. BESSMANN S. P. și colab. — *J. clin. Invest.*, 1956, nr. 37, p. 712.
17. BENHAMOU I. B. — *Presse med.*, 1956, nr. 63, p. 1 451.
18. BENHAMOU I. B., DESBUQUOIS B., FAUVERT R. — *Rev. Prat. (Paris)*, 1963, nr. 13, p. 1 163.
19. BERCEANU S. — În : Probleme de hepatologie, Ed. de Stat, București, 1964.
20. BERGMANN G. I. — Handbuch der Inneren Medizin, vol. III, Ed. Springer, Berlin, 1937.
21. BILLING B. H. — *Amer. J. Med.*, 1958, nr. 24, p. 111.
22. BIRÓ F. și colab. — Com. S.S.M., Filiala Tg. Mureș, 22.VI.1961.
23. BLOOMFIELD A. L. — *Amer. J. Med.*, 1938, nr. 195, p. 429.
24. BOCKEL R. și colab. — *Rev. Méd. (Paris)*, 1966, nr. 7, p. 156.
25. BOCKUS H. L. — Gastro-Enterology, vol. III, Ed. Saunders, Philadelphia, 1962.

Scanned with OKEN Scanner

56. DANIEL P. M., PRICHARD M. M. — *J. Physiol. (Paris)*, 1951, nr. 114, p. 512.
57. DEBRAY G., HARDOVIN I., FABLET I. — *Gastroenterologia (Basel)*, 1962, nr. 97, p. 137.
58. DERMOTT MC. — Gastroenterology, 1958, nr. 1, p. 30.
59. DEMEULENAERE L. — Examenul funcțional hepatobiliar, Ed. medicală, București, 1965.
60. DEBRAY și colab. — *Gastroenterologia (Basel)*, 1962, nr. 97, p. 137.
61. DE DUVE C. — Subcelular Particles, Ed. Ronald, New York, 1959, p. 128.
62. DERMOTT MC. — Gastroenterology, 1958, nr. 1, p. 30.
63. DIMITRIU C. C. și colab. — Edemele, Ed. medicală, București, 1964.
64. DOMINICI G. — La malattie del fegato e delle vie biliari, Ed. Vallordi, Milano, 1960.
65. DOOLAN I. P. și colab. — *J. clin. Invest.*, 1956, nr. 35, p. 885.
66. DRURAND și colab. — *Minerva med.*, 1963, nr. 1, p. 970.
67. DUBIN I. N., JOHNSON F. B. — *Médecine*, 1954, nr. 33, p. 155.
68. DUBIN I. N. — *Arch. intern. Med.*, 1962, dec., p. 923.
69. DRERUP A. L. și colab. — *New. Engl. J. Med.*, 1958, nr. 239, p. 543.
70. ELLIAS H. — The Liver Lobules, Ed. Searle and Co., Chicago, 1949.
71. ELLIAS H. — *Surgery*, 1954, nr. 36, p. 951.
72. EPPINGER H., KAUNITZ H., POPPER H. — Die seröse Entzündungen, Ed. Springer, Berlin, 1935.
73. ELLIAS F. A. — *Med. J.*, 1943, nr. 36, p. 575.
74. FARRAR G. E. — *Ann. J. Path.*, 1961, nr. 24, p. 629.
75. FAUVERT R. — *Rev. Prat. (Paris)*, 1963, nr. 13, p. 1 153.
76. FAZEKAS I. F. și colab. — *Amer. J. Med.*, 1957, nr. 4, p. 463.
77. FERGUSON C. — *Amer. J. Physiol.*, 1949, nr. 159, p. 343.
78. FIESCHER A., KEREKES E., BONA A. — *Orv. Hetil.*, 1961, nr. 2, p. 66.
79. FIESSINGER N. — *J. Prat. (Paris)*, 1936, nr. 10, p. 241.
80. FIESSINGER N. — *Presse méd.*, 1938, nr. 74.
81. FIRICĂ T. — Hemoragii digestive superioare, Ed. I.M.F., București, 1957.
82. FODOR O. și colab. — *Med. internă* (Buc.), 1963, nr. 4, p. 463.
83. FODOR O. — *Med. internă (Buc.)*, 1963, nr. 2, p. 129.
84. FODOR O. și colab. — *Med. internă* (Buc.), 1964, nr. 12, p. 1 505.
85. FODOR O. — *Med. internă* (Buc.), 1965, nr. 6, p. 633.
86. FREEMANN A., CHEIN I. P., IVY A. C. — *J. biol. Chem.*, 1938, nr. 124, p. 79.
87. GALEA GH., ILIESCU E., DEMAYO A. — Anticorpii antificat în hepatopatiile cronice postvirale, Ses. șt. I.M.F., 1965.
88. GALEA GH., DEMAYO A. — *Med. internă* (Buc.), 1957, nr. 5, p. 659.

Scanned with OKEN Scanner

182. REICHART H. — *Enzymol. biol. Clin.*, 1961, nr. 1, p. 47.
183. REPCIUC E. — Conf. naț. de morf. norm. și pat., București, 1957, p. 13.
184. RITIS DE T., COLHORTI M., GIUSTI G. — *Clin. chim. Acta*, 1959, nr. 4, p. 213.
185. RIMINGTON C. — *Lancet*, 1951, nr. 2, p. 551.
186. RIMINGTON C. și colab. — *Gastroenterology*, 1960, nr. 38, p. 796.
187. ROUILLIER CH. — *Int. Rev. Cytol.*, 1960, nr. 9, p. 227.
188. ROUILLIER CH., SIMON GH. — *Rev. int. Hepat.*, 1962, nr. 12, p. 167.
189. ROOSCHÜTZ U. — *Verh. dtsch. Ges. Kreisl.-Forsch.*, 1937, nr. 10, p. 262.
190. ROSENTHAL O. — *Amer. J. dig. Dis.*, 1952, nr. 71, p. 604.
191. ROTOR I., MANAHAN G., FLORENTIN F. A. — *Acta med. philipp.*, 1948, nr. 5, p. 49.
192. RUNCAN V. — În : Medicina internă, vol. III, Ed. medicală, București, 1956.
193. RUNCAN V., DOBREANU V. — În : Probleme de hepatologie, Ed. medicală, București, 1965.
194. RUNCAN V. și colab. — *Med. internă (Buc.)*, 1962, nr. 9, p. 1 123.
195. RUSESCU A., ANCA I., POPESCU V., GHEȚIE S. — *Viața med.*, 1964, nr. 11, p. 721.
196. SACREZ P. și colab. — *Sem. Hôp. Paris*, 1966, nr. 11, p. 80.
197. SBOROV W. M., BLUMBERG I. M. — *J. Amer. med. Ass.*, 1953, nr. 151, p. 1 070.
198. SCHÄCHTER A., MAXIMILIAN N. — Medicația diuretică, Ed. medicală, București, 1964.
199. SCHAFFNER F. — *J. Amer. med. Ass.*, 1960, nr. 174, p. 1 690.
200. SHEAR L., KLEINERMANN E. I., GABUZDA B. I. — *Amer. J. Med.*, 1965, nr. 39, p. 184.
201. SCHERRER S., SCHÜPPBACH A. — *Schweiz. med. Wschr.*, 1943, nr. 24, p. 1 186.
202. SHERLOCK S. — *Gastroenterology*, 1961, nr. 1, p. 1.
203. SHERLOCK S., DUTTON V. — *Rev. int. Hépat.*, 1966, nr. 2, p. 217.
204. SHERLOCK S. — *Practitioner*, 1963, nr. 18, p. 191.
205. SHERLOCK S. — *J. clin. Path.*, 1962, nr. 15, p. 291.
206. SHERLOCK S. — Diseases of the Liver and Biliary System, ed. a II-a, Ed. Blackwell, Oxford, 1958.
207. SCHENKER I., NASON I. P., LESERHOHN I. T. — *Arch. intern. Med.*, 1962, nr. 109, p. 447.
208. SNELL A. M. — *Ann. intern. Med.*, 1965, nr. 9, p. 690.
209. SCHMENGLER F. E. — *Klin. Wschr.*, 1957, nr. 24, p. 417.
210. SCHREIBER L. — *Presse méd.*, 1963, p. 1 154.
211. SCHÖNFELD și colab. — *Gastroenterology*, 1963, nr. 101, p. 4 442.
212. SCHWARTZMANN L., CONINAUD C., BERTHAUX N. — *Nature (Lond.)*, 1962, nr. 195, p. 706.
213. SIEDE W. — *Dtsch. med. Wschr.*, 1955, nr. 4, p. 503.

Scanned with OKEN Scanner

TABLA DE MATERIE

Pag.

Prefață 5

I. Definiție, delimitare 7

II. Date experimentale 15

Hepatectomia parțială 15
Hepatectomia totală 19
Leziuni hepatice provocate prin factori toxici . . . 20
Leziuni hepatice provocate prin factori nutriționali . 25
Leziuni hepatice provocate prin factori alergici . . 25
Leziuni hepatice determinate genetic 26
Leziuni hepatice provocate prin colestază 27

III. Date anatomopatologice 28

Necroza hepatică 29
Colestaza 31
Steatoza 32
Scleroza 33
Alte leziuni viscerale 37

IV. Forme etiologice ale insuficienței hepatice 40

Hepatite acute 40
Hepatite virale 40
Hepatite microbiene și parazitare 41
Alte stări infecțioase 43

Hepatite toxice și medicamentoase 44
Hepatite cronice 48
Ciroze hepatice 49
Boli metabolice 52

Boli ale metabolismului glucidic 52
Boli ale metabolismului proteinelor 54
Boli ale metabolismului lipidelor 55
Boli ale metabolismului hemoglobinei 56
Colagenoze 56
Amiloidoza 59
Alte afecțiuni 60

V. Patologie biochimică 65

Tulburări în secreția biliară 65
Tulburări ale metabolismului intermediar 69
Tulburări în depozitarea și întrebuințarea vitaminelor 91
Tulburări în detoxifierea organismului de substanțe străine 95

Scanned with OKEN Scanner

Pag.

VI. Clasificarea insuficienței hepatice 97
VII. Clinica insuficienței hepatice cronice 106

Insuficiența hepatică compensată 106
Insuficiența hepatică parțial compensată 120
Simptomatologie 120
Insuficiența hepatică decompensată 155

A. Hemoragiile 159
B. Ascita 172
C. Hiponatremia 175
D. Hipopotasemia 176
E. Icterul 176
F. Encefalopatia hepatică 177
G. Coma hepatică 186

VIII. Insuficiența hepatică acută 190

I. Etiologie 191
II. Frecvență 195
III. Patogenie. Histogeneză 196
IV. Aspect clinic 199
V. Atrofia subacută a ficatului 217

IX. Tratamentul insuficienței hepatice 220

I. Tratamentul insuficienței hepatice compensate . 220
II. Tratamentul insuficienței hepatice cronice parțial compensate (medie, manifestă) 223
III. Tratamentul insuficienței hepatice decompensate 225

Bibliografie 237

Scanned with OKEN Scanner